



МИНИСТЕРСТВО
ЗДРАВООХРАНЕНИЯ
РОССИЙСКОЙ ФЕДЕРАЦИИ

Клинические рекомендации

Рак прямой кишки

Кодирование по Международной статистической
классификации болезней и проблем, связанных со здоровьем: **C20**

Год утверждения (частота пересмотра): **2022**

Возрастная категория: **Взрослые**

Пересмотр не позднее: **2024**

ID: **554**

Разработчик клинической рекомендации

- **Общероссийская общественная организация «Российское общество клинической онкологии»**
- **Российское общество специалистов по колоректальному раку**
- **Общероссийская общественная организация "Ассоциация колопроктологов России"**
- **Ассоциация онкологов России**

Одобрено Научно-практическим Советом Минздрава РФ

Оглавление

- Список сокращений
- Термины и определения
- 1. Краткая информация по заболеванию или состоянию (группы заболеваний или состояний)
- 1.1 Определение заболевания или состояния (группы заболеваний или состояний)
- 1.2 Этиология и патогенез заболевания или состояния (группы заболеваний или состояний)
- 1.3 Эпидемиология заболевания или состояния (группы заболеваний или состояний)
- 1.4 Особенности кодирования заболевания или состояния (группы заболеваний или состояний) по Международной статической классификации болезней и проблем, связанных со здоровьем
- 1.5 Классификация заболевания или состояния (группы заболеваний или состояний)
- 1.6 Клиническая картина заболевания или состояния (группы заболеваний или состояний)
- 2. Диагностика заболевания или состояния (группы заболеваний или состояний) медицинские показания и противопоказания к применению методов диагностики
- 2.1 Жалобы и анамнез
- 2.2 Физикальное обследование
- 2.3 Лабораторные диагностические исследования
- 2.4 Инструментальные диагностические исследования
- 2.5 Иные диагностические исследования
- 3. Лечение, включая медикаментозную и немедикаментозную терапии, диетотерапию, обезболивание, медицинские показания и противопоказания к применению методов лечения
- 4. Медицинская реабилитация и санаторно-курортное лечение, медицинские показания и противопоказания к применению методов медицинской реабилитации, в том числе основанных на использовании природных лечебных факторов
- 5. Профилактика и диспансерное наблюдение, медицинские показания и противопоказания к применению методов профилактики
- 6. Организация оказания медицинской помощи
- 7. Дополнительная информация (в том числе факторы, влияющие на исход заболевания или состояния)
- Критерии оценки качества медицинской помощи
- Список литературы
- Приложение А1. Состав рабочей группы по разработке и пересмотру клинических рекомендаций
- Приложение А2. Методология разработки клинических рекомендаций
- Приложение А3. Справочные материалы, включая соответствие показаний к применению и противопоказаний, способов применения и доз лекарственных препаратов, инструкции по применению лекарственного препарата
- Приложение Б. Алгоритмы действий врача
- Приложение В. Информация для пациента
- Приложение Г1-ГН. Шкалы оценки, вопросники и другие оценочные инструменты состояния пациента, приведенные в клинических рекомендациях

Список сокращений

в/в – внутривенный(но)

ИГХ – иммуногистохимия

ЗНО – злокачественное новообразование

МКАТ – моноклональные антитела

КРР – колоректальный рак

КТ – компьютерная томография

ЛТ – лучевая терапия

ЛФК – лечебная физкультура

МРТ – магнитно-резонансная томография

ПЦР – полимеразная цепная реакция

ПЭТ/КТ – позитронная эмиссионная томография, совмещенная с компьютерной томографией

РОД – разовая очаговая доза

РЧА – радиочастотная абляция

РЭА – раковый эмбриональный антиген

СНННН – смешанное нейроэндокринное-ненейроэндокринное новообразование

СОД – суммарная очаговая доза

УЗДГ – ультразвуковая доплерография

УЗИ – ультразвуковое исследование

ФУ – фторурацил

ХЛТ – химиолучевая терапия

ХТ – химиотерапия

ЭКГ – электрокардиография

СТСАЕ – общие терминологические критерии неблагоприятных эффектов

ЕСОГ – Восточная объединенная группа онкологов

EGFR – рецептор эпидермального фактора роста

IMRT (англ. intensity-modulated radiation therapy) – модулированная по интенсивности лучевая терапия

MSI – микросателлитная нестабильность

MSI-H – микросателлитная нестабильность высокой степени

VMAT – объемно-модулированное облучение

3DCRT – трехмерная конформная лучевая терапия

****** – жизненно необходимые и важнейшие лекарственные препараты

– препарат, применяющийся не в соответствии с показаниями к применению и противопоказаниями, способами применения и дозами, содержащимися в инструкции по применению лекарственного препарата (англ. off-label, офф-лейбл)

Термины и определения

Адьювантная химиотерапия – вид химиотерапии, проводимый после полного удаления первичной опухоли для устранения возможных метастазов.

Аналоги пиримидина – химиопрепараты из группы антиметаболитов.

Метастазэктомия – операция, предусматривающая хирургическое удаление метастаза.

Неoadьювантная химиотерапия – вид химиотерапии, проводимый непосредственно перед хирургическим удалением первичной опухоли для улучшения результатов операции/лучевой терапии и для предотвращения образования метастазов.

Предреабилитация (prehabilitation) – реабилитация с момента постановки диагноза до начала лечения (хирургического лечения/химиотерапии/лучевой терапии).

Таргетная терапия – вид противоопухолевой терапии, которая блокирует рост раковых клеток с помощью вмешательства в механизм действия конкретных целевых (таргетных) молекул, необходимых для канцерогенеза и роста опухоли.

Уровни достоверности доказательств – отражают степень уверенности в том, что найденный эффект от применения медицинской технологии является истинным. Согласно эпидемиологическим принципам достоверность доказательств определяется по 3 основным критериям: качественной, количественной характеристикам и согласованности доказательств.

Уровни убедительности рекомендаций – в отличие от уровней достоверности доказательств отражают степень уверенности не только в достоверности эффекта вмешательства, но и в том, что следование рекомендациям принесет в конкретной ситуации больше пользы, чем негативных последствий.

I этап реабилитации – реабилитация в период специализированного лечения основного заболевания (включая хирургическое лечение/химиотерапию/лучевую терапию) в отделениях медицинских организаций по профилю основного заболевания.

II этап реабилитации – реабилитация в стационарных условиях медицинских организаций (реабилитационных центров, отделений реабилитации), в ранний восстановительный период течения заболевания, поздний реабилитационный период, период остаточных явлений течения заболевания.

III этап реабилитации – реабилитация в ранний и поздний реабилитационный периоды, период остаточных явлений течения заболевания в отделениях (кабинетах) реабилитации, физиотерапии, лечебной физкультуры, рефлексотерапии, мануальной терапии, психотерапии, медицинской психологии, кабинетах логопеда (учителя-дефектолога), оказывающих медицинскую помощь в амбулаторных условиях, дневных стационарах, а также выездными бригадами на дому (в т.ч. в условиях санаторно-курортных организаций).

3DCRT – метод проведения лучевой терапии, трехмерная конформная лучевая терапия.

IMRT – метод проведения лучевой терапии, модулированная по интенсивности лучевая терапия.

Rapid Arc – технология проведения лучевой терапии под визуальным контролем.

BRAF – онкоген, который кодирует серин-треониновую протеинкиназу B-Raf.

FOLFIRI – режим химиотерапии: иринотекан** (180 мг/м² в виде 90-минутной инфузии в 1-й день), кальция фолинат** (400 мг/м² в/в в течение 2 ч) с последующим болюсным введением фторурацила** (400 мг/м² в/в струйно) и 46-часовой инфузией фторурацила** (2400 мг/м², по 1200 мг/м² в сутки). Начало очередного курса – на 15-й день.

mFOLFOX6 (далее по тексту **FOLFOX**) – режим химиотерапии: оксалиплатин** (85 мг/м² в виде 2-часовой инфузии в 1-й день), кальция фолинат** (400 мг/м² в/в в течение 2 ч) с последующим болюсным введением фторурацила** (400 мг/м² в/в струйно) и 46-часовой инфузией фторурацила** (2400 мг/м², по 1200 мг/м² в сутки). Начало очередного курса – на 15-й день.

FOLFOXIRI – режим химиотерапии: иринотекан** (165 мг/м² в виде 90-минутной инфузии в 1-й день), оксалиплатин** (85 мг/м² в виде 2-часовой инфузии в 1-й день), кальция фолинат** (200 мг/м² в/в в течение 2 ч) с последующей 46-часовой инфузией фторурацила** (3200 мг/м²). Начало очередного курса – на 15-й день.

FLOX – режим химиотерапии: оксалиплатин** (85 мг/м² в течение 2 ч в 1, 15

и 29-й дни каждого цикла), кальция фолинат** (250 мг/м² в/в струйно) с последующим болюсным введением фторурацила** (500 мг/м² еженедельно в течение 6 нед с последующим 2-недельным перерывом) или

оксалиплатин** (85 мг/м² в течение 2 ч в 1 день, кальция фолинат** (60 мг/м² в/в струйно) с последующим болюсным введением фторурацила** (500 мг/м²) в 1 и во 2 день 1 раз в 2 недели.

MEK – ген киназы митоген-активированной протеинкиназы (mitogen-activated protein kinase).

RAS – семейство генов *NRAS* и *KRAS*.

XELOX – режим химиотерапии: оксалиплатин** (130 мг/м² внутривенно капельно в 1-й день), капецитабин** (825 мг/м² 2 раза в сутки в 1–14-й дни). Начало очередного курса – на 22-й день.

XELIRI – режим химиотерапии: #иринотекан** в виде 90-минутной инфузии (180–200 мг/м² в 1-й день), #капецитабин** (1600–1800 мг/м² в сутки внутрь в 1–14-й дни). Начало очередного курса – на 22-й день.

1. Краткая информация по заболеванию или состоянию (группы заболеваний или состояний)

1.1 Определение заболевания или состояния (группы заболеваний или состояний)

Рак прямой кишки – злокачественная опухоль, развивающаяся из клеток эпителия прямой кишки и локализуемая в пределах 15 см от ануса при измерении ригидным ректоскопом. В клинической практике и при описании результатов научных исследований рак прямой кишки разделяют на нижеампулярный (0–5 см от анокутанной линии), среднеампулярный (5–10 см от анокутанной линии), вышеампулярный (10–15 см от анокутанной линии).

1.2 Этиология и патогенез заболевания или состояния (группы заболеваний или состояний)

У 3–5 % пациентов, страдающих раком прямой кишки, развитие заболевания связано с наличием известных наследственных синдромов. Наиболее распространенные – синдром Линча, семейный аденоматоз толстой кишки и *MutYH*-ассоциированный полипоз. У оставшихся пациентов рак ободочной и прямой кишки имеет спорадический характер. В качестве факторов риска развития данного заболевания рассматриваются: хронические воспалительные заболевания толстой кишки (например, язвенный колит, болезнь Крона), курение, алкоголь, превалирование в рационе красного мяса, наличие сахарного диабета, ожирение или повышенный индекс массы тела, низкая физическая активность [1–5].

1.3 Эпидемиология заболевания или состояния (группы заболеваний или состояний)

Рак прямой кишки занимает лидирующие позиции по заболеваемости и смертности от злокачественных опухолей. В 2017 г. в России зарегистрировано 29 918 новых случаев рака прямой кишки и умерли по этой причине 16 360 пациентов [6].

1.4 Особенности кодирования заболевания или состояния (группы заболеваний или состояний) по Международной статической классификации болезней и проблем, связанных со здоровьем

C20 Злокачественное новообразование (ЗНО) прямой кишки

1.5 Классификация заболевания или состояния (группы заболеваний или состояний)

Международная гистологическая классификация (ВОЗ, 2019)[\[1\]](#) [7]

Эпителиальные опухоли

I. Доброкачественные опухоли:

- A. 8211/0 Тубулярная аденома.
- B. 8261/0 Ворсинчатая аденома.
- C. 8263/0 Тубулярно-ворсинчатая аденома.
- D. 8220/0 Аденоматозный полип.
- E. 8213/0 Зубчатая дисплазия.

II. Интраэпителиальная неоплазия (дисплазия), связанная с хроническими воспалительными заболеваниями кишечника:

- A. 8148/2 Железистая интраэпителиальная неоплазия высокой степени.
- B. 8148/0 Железистая интраэпителиальная неоплазия низкой степени.

III. Рак:

- A. 8140/3 Аденокарцинома БДУ[\[2\]](#).
- B. 8213/3 Зубчатая аденокарцинома[\[3\]](#).
- C. 8262/3 Аденомоподобная аденокарцинома[\[4\]](#).
- D. 8265/3 Микропапиллярная аденокарцинома.
- E. 8480/3 Муцинозная (слизистая) аденокарцинома[\[5\]](#).
- F. 8490/3 Рак с диффузным типом роста[\[6\]](#).
- G. 8490/3 Перстневидноклеточный рак[\[7\]](#).
- H. 8560/3 Железисто-плоскоклеточный рак.
- I. 8510/3 Медуллярный рак[\[8\]](#).
- J. 8220/3 Недифференцированный рак БДУ[\[9\]](#).
- K. 8033/3 Рак с саркоматоидным компонентом[\[10\]](#).

L. 8240/3 Нейроэндокринная опухоль БДУ.

M. 8240/3 Нейроэндокринная опухоль G1.

N. 8249/3 Нейроэндокринная опухоль G2.

O. 8249/3 Нейроэндокринная опухоль G3.

P. 8246/3 Нейроэндокринный рак БДУ[11].

Q. 8041/3 Мелкоклеточный рак.

R. 8013/3 Крупноклеточный нейроэндокринный рак.

S. 8154/3 Смешанное нейроэндокринное-ненейроэндокринное новообразование[12].

Согласно Классификации ВОЗ (2019), гистологическая градация аденокарциномы/рака (исключая нейроэндокринные новообразования) толстой кишки:

– становится 2-ступенчатой вместо ранее используемой 4-ступенчатой: низкая степень злокачественности (включает карциномы G1-G2), высокая степень злокачественности (включает карциномы G3-G4);

– осуществляется на основании подсчета доли железистых структур в инвазивной опухоли (игнорируя мелкие кластеры и отдельные клетки инвазивного фронта);

– в случае неоднородного строения опухоли, оценка проводится по наименее дифференцированному компоненту (игнорируя мелкие кластеры и отдельные клетки инвазивного фронта);

– в целях преемственности рекомендуется временно указывать оба показателя (например, аденокарцинома низкой степени злокачественности (G2)).

[1] Действующая гистологическая классификация приведена в сокращенном варианте.

[2] Аденокарцинома кишечного типа без дополнительного уточнения. По степени дифференцировки (с соответствием степени злокачественности) опухоли делятся на высокодифференцированные/G1 (96–100 % эпителиальных элементов инвазивной опухоли представлено железистыми структурами), умеренно дифференцированные/G2 (50–95 % эпителиальных элементов инвазивной опухоли представлено железистыми структурами), низкодифференцированные/G3 (0–49 % эпителиальных элементов инвазивной опухоли представлено железистыми структурами).

[3] При правосторонней локализации опухоль часто ассоциирована с MSI-H.

[4] Нозологическая единица впервые введена комитетом IARC/WHO в МКБ-О в 2019 г.

[5] Устанавливается, если >50 % объема опухоли представлено внеклеточной слизью, допустимо наличие перстневидноклеточных элементов (<50 % от всех клеток инвазивной опухоли). Оценка степени дифференцировки аналогична типичной аденокарциноме. При правосторонней локализации опухоль часто ассоциирована с MSI-H.

[6] Опухоль всегда соответствует G3.

[7] Устанавливается, если >50 % клеток опухоли представлено перстневидноклеточными элементами. Опухоль всегда соответствует G3. При правосторонней локализации опухоль часто ассоциирована с MSI-H.

[8] Опухоль всегда соответствует G3. При правосторонней локализации опухоль часто ассоциирована с MSI-H.

[9] Является диагнозом исключения – устанавливается только по результатам применения дополнительных методов исследования (иммуногистохимическое исследование при выполнении патолого-анатомического исследования, электронная микроскопия), соответствует G4.

[10] Нозологическая единица впервые введена комитетом IARC/WHO в МКБ-О в 2019 г. Является диагнозом исключения, соответствует G3-G4.

[11] Диагноз устанавливается только по результатам применения дополнительных методов исследования (иммуногистохимия, электронная микроскопия), всегда соответствует G3.

[12] Диагноз устанавливается только по результатам применения дополнительных методов исследования: СНННН является диморфным раком, сочетающим компоненты аденокарциномы и нейроэндокринного рака/опухоли (доля любого компонента должна быть не менее 30 %).

1.6 Клиническая картина заболевания или состояния (группы заболеваний или состояний)

1.6.1. Стадирование рака прямой кишки по системе TNM-8 (2017).

Для рака ободочной и прямой кишки используется единая классификация.

Символ T содержит следующие градации:

TX – недостаточно данных для оценки первичной опухоли.

Tis – преинвазивный рак (интраэпителиальная инвазия или инвазия собственной пластинки слизистой оболочки).

T1 – опухоль распространяется в подслизистый слой стенки кишки.

T2 – опухоль распространяется на мышечный слой.

T3 – врастание в субсерозу или перитонизированную околокишечную клетчатку.

Для опухолей, расположенных в верхнеампулярном отделе прямой кишки и ректосигмоидном отделе толстой кишки (покрытых брюшиной), символ T3 характеризует распространение опухоли до субсерозной оболочки (не прорастают серозную оболочку).

T4 – опухоль прорастает в окружающие органы и ткани или серозную оболочку при локализации в верхнеампулярном отделе прямой кишки и ректосигмоидном отделе толстой кишки (покрытых брюшиной).

T4a – прорастание висцеральной брюшины.

T4b – прорастание в другие органы и структуры.

Символ N указывает на наличие или отсутствие метастазов в регионарных лимфатических узлах:

NX – недостаточно данных для оценки регионарных лимфатических узлов.

N0 – поражения регионарных лимфатических узлов нет.

N1 – метастазы в 1–3 (включительно) регионарных лимфатических узлах.

N1a – метастазы в 1 регионарном лимфатическом узле.

N1b – 2–3 лимфатических узла.

N1c – диссеминаты в брыжейке без поражения регионарных лимфатических узлов.

N2 – метастазы в более чем 3-х регионарных лимфатических узлах.

N2a – поражено 4–6 лимфатических узлов.

N2b – поражено 7 и более лимфатических узлов.

Символ М характеризует наличие или отсутствие отдаленных метастазов:

M0 – отдаленных метастазов нет.

M1 – наличие отдаленных метастазов.

M1a – наличие отдаленных метастазов в одном органе.

M1b – наличие отдаленных метастазов более чем в одном органе.

M1c – метастазы по брюшине.

Группировка по стадиям представлена в таблице 1.

Таблица 1. Стадии рака толстой кишки

Стадия	T	N	M
0	is	0	0
I	1, 2	0	0
II	3, 4	0	0
IIA	3	0	0
IIB	4a	0	0
IIC	4b	0	0
III	Любая	1,2	0
IIIA	1, 2 1	1 2a	0 0
IIIB	3, 4a 2, 3	1 2a	0 0
IIIC	4b 4a 3, 4a	1, 2a, 2b 2a 2b	0 0 0
IV	Любая	Любая	1
IVa	Любая	Любая	1a
IVb	Любая	Любая	1b
IVc	Любая	Любая	1c

1.6.2. Стадирование по Kikuchi раннего рака прямой кишки

При планировании местного иссечения T1 рака прямой кишки предлагается детальное стадирование заболевания на основании данных МРТ и УЗ-колоноскопии по следующим критериям:

T1sm1 – глубина инвазии подслизистого слоя до 1/3.

T1sm2 – умеренная глубина инвазии подслизистого слоя – до 2/3.

T1sm3 – полная инвазия опухолью всего подслизистого слоя.

Окончательное стадирование проводится по результатам патолого-анатомического исследования операционного материала.

1.6.3. МРТ-подклассификация T3 рака прямой кишки

Для персонализации показаний к предоперационному лечению T3 рака прямой кишки используется основанная на данных МРТ дополнительная классификация [8]:

T3a – инвазия в мезоректальную клетчатку менее 1 мм.

T3b – инвазия в мезоректальную клетчатку 1–5 мм.

T3c – инвазия в мезоректальную клетчатку 5–15 мм.

T3d – инвазия в мезоректальную клетчатку более 15 мм.

2. Диагностика заболевания или состояния (группы заболеваний или состояний) медицинские показания и противопоказания к применению методов диагностики

2.1 Жалобы и анамнез

- Рекомендуется у всех пациентов при выявлении рака прямой кишки проводить тщательный сбор жалоб и анамнеза у пациента с целью выявления факторов, которые могут повлиять на выбор тактики лечения [9–11].

Уровень убедительности рекомендаций – С (уровень достоверности доказательств – 5).

Комментарии: у 3–5 % пациентов развитие рака прямой кишки связано с наличием известных наследственных синдромов. Наиболее распространенные – синдром Линча, семейный аденоматоз толстой кишки и *MutYH*-ассоциированный полипоз.

- У всех пациентов, страдающих раком прямой кишки, рекомендуется собрать семейный анамнез и проанализировать его на соответствие критериям Amsterdam II и рекомендациям Bethesda с целью выявления пациентов с наследственными формами заболевания [1, 12–14].

Уровень убедительности рекомендаций – А (уровень достоверности доказательств – 2).

Комментарии: соответствие критериям Amsterdam – показание для направления на консультацию врача-генетика и генетическое тестирование. Соответствие рекомендациям Bethesda – показание для тестирования опухоли на определение микросателлитных повторов ДНК в биопсийном (операционном) материале методом ПЦР (*MSI*) или выявления дефицита белков системы репарации неспаренных оснований методом ИГХ (иммуногистохимии). При выявлении микросателлитной нестабильности (*MSI-H*) показано направление к врачу-генетику.

- У всех пациентов, у которых диагностирован рак прямой кишки, рекомендуется собрать семейный анамнез и проанализировать его на соответствие модифицированным критериям генетического анализа с целью выявления пациентов с наследственными формами заболевания [1, 15].

Уровень убедительности рекомендаций – В (уровень достоверности доказательств – 2).

Комментарии: в РФ до 25–30 % пациентов с генетически подтвержденным синдромом Линча не соответствует критериям Amsterdam, поскольку у них отсутствуетотягощенный семейный анамнез. В этой связи для отбора российских пациентов с подозрением на синдром Линча были разработаны оригинальные критерии (приложение Г), которые учитывают их популяционные особенности. Соответствие рекомендациям – показание для тестирования опухоли на определение микросателлитных повторов ДНК в биопсийном (операционном) материале методом ПЦР (*MSI*) или выявления дефицита белков системы репарации неспаренных оснований методом ИГХ (иммуногистохимии). При исследовании биопсийного материала на наличие *MSI* методом ПЦР необходимо оценить содержание опухолевых клеток в образце (их должно быть не менее 50 %). При выявлении микросателлитной нестабильности (*MSI-H*) показано направление к генетику, генетическое тестирование.

2.2 Физикальное обследование

- Рекомендуется всем пациентам раком прямой кишки до начала лечения выполнять тщательный физикальное обследование, включающий пальцевое ректальное исследование, оценку нутритивного статуса с целью дальнейшего определения плана диагностики и лечения [9–11].

Уровень убедительности рекомендаций – С (уровень достоверности доказательств – 5).

2.3 Лабораторные диагностические исследования

- Рекомендуется всем пациентам с раком прямой кишки до начала лечения выполнять общий (клинический) анализ крови, анализ крови биохимический общетерапевтический, коагулограмму (ориентировочное исследование системы гемостаза) для определения дальнейшей тактики диагностики, лечения, оценки прогноза [9–11].

Уровень убедительности рекомендаций – С (уровень достоверности доказательств – 5).

***Комментарии:** коагулограмму обязательно выполнять перед хирургическим лечением, у остальных пациентов – при наличии клинических показаний. Конкретный набор параметров биохимического анализа крови и коагулограммы должен определять лечащий врач индивидуально, с учетом особенностей конкретного пациента.*

- Рекомендуется всем пациентам с раком прямой кишки до начала лечения исследование уровня ракового эмбрионального антигена в крови (РЭА) для определения дальнейшей тактики диагностики, лечения, оценки прогноза [9–11, 16].

Уровень убедительности рекомендаций – А (уровень достоверности доказательств – 1).

***Комментарии:** коагулограмму обязательно выполнять перед хирургическим лечением, у остальных пациентов – при наличии клинических показаний. Выполнение анализов крови на маркер РЭА показано всем пациентам раком прямой кишки. Конкретный набор параметров биохимического анализа крови и коагулограммы должен определять лечащий врач индивидуально, с учетом особенностей конкретного пациента.*

2.4 Инструментальные диагностические исследования

- Рекомендуется всем пациентам выполнять ректороманоскопию в качестве скрининга рака прямой кишки с определением локализации опухоли в прямой кишке и измерять расстояние от анокутанной линии только ригидным ректоскопом для дальнейшего определения оптимальной тактики диагностики и лечения заболевания [17].

Уровень убедительности рекомендаций - С (уровень достоверности доказательств – 4).

Комментарии: при определении локализации опухоли на основании данных исследований с использованием гибких эндоскопов возможно искусственное завышение расстояния от анокутанной линии за счет того, что эндоскопы могут дополнительно изгибаться в просвете кишки. Это может приводить к постановке некорректного диагноза и неверному выбору плана лечения. Определение расстояния от анокутанной линии на основании данных МРТ может быть точным, однако эта методика не стандартизована и значительно зависит от опыта специалиста-рентгенолога.

- Рекомендуется с целью установления диагноза всем пациентам с подозрением на рак прямой кишки выполнить колоноскопию с взятием биопсийного материала – наиболее информативный метод исследования при раке прямой кишки, позволяющий непосредственно визуализировать опухоль, определить ее размеры, локализацию и макроскопический тип, оценить угрозу осложнений (кровотечение, перфорация), а также получить материал для морфологического исследования. Для получения достаточного количества материала требуется выполнить несколько (3–5) биопсий стандартными эндоскопическими щипцами [9–11].

Уровень убедительности рекомендаций - С (уровень достоверности доказательств – 5).

Комментарии: план лечения не следует составлять до получения данных биопсии. При подслизистом инфильтративном росте опухоли возможен ложноотрицательный результат, что требует повторной глубокой биопсии. Чувствительность и специфичность метода возрастает при использовании современных технологий эндоскопической визуализации (увеличительной эндоскопии, узкоспектральной эндоскопии, хромоэндоскопии, флуоресцентной диагностики). Если тотальная колоноскопия не была выполнена на дооперационном этапе, ее необходимо провести в течение 3–6 мес после хирургического лечения.

- Рекомендуется пациентам, у которых выполнение тотальной колоноскопии до начала лечения невозможно из-за выраженного опухолевого стеноза или других объективных причин, выполнить ирригоскопию [18] (уровень убедительности рекомендаций – С (уровень достоверности доказательств – 4) или КТ-колонографию до начала лечения [19–21] или тотальную колоноскопию в течение 3–6 мес после хирургического лечения для исключения наличия синхронных опухолей и полипов в ранее необследованных участках толстой кишки [22, 23].

Уровень убедительности рекомендаций - В (уровень достоверности доказательств – 1).

Комментарий: необходимость выполнения полного обследования толстой кишки диктуется высоким риском выявления синхронных полипов и рака вышележащих отделов толстой кишки. При выявлении рака прямой кишки и синхронных полипов толстой кишки при технической выполнимости предпочтительно их удаление до начала лечения рака прямой кишки, чтобы избежать риска их роста и малигнизации с учетом возможной отсрочки возможности эндоскопического удаления после противоопухолевого лечения и риска несоблюдения пациентом медицинских рекомендаций.

- Рекомендуется с целью стадирования выполнить МРТ малого таза всем пациентам раком прямой кишки перед определением тактики лечения [24–27].

Уровень убедительности рекомендаций - В (уровень достоверности доказательств – 2).

Комментарии: МРТ малого таза позволяет определить локализацию, протяженность, глубину инвазии опухоли, оценить состояние регионарных лимфатических узлов. Внутривенное контрастирование при МРТ таза для оценки местного распространения не требуется. При направлении на МРТ необходимо четко сформулировать цель исследования и предполагаемую локализацию опухоли для выбора корректного протокола сканирования.

- Рекомендуется в протоколе заключения МРТ малого таза при раке прямой кишки у всех пациентов с целью оптимального составления плана лечения указывать следующую информацию: вертикальный размер опухоли, расстояние от нижнего края опухоли до анодермальной линии, измеренное вдоль кишечной стенки, наличие опухолевой инвазии за пределы кишечной стенки, глубину инвазии в стенку прямой кишки, минимальное расстояние от края опухоли до мезоректальной фасции, наличие инвазии брюшины, количество и размеры лимфатических узлов параректальной клетчатки с МР-признаками злокачественного поражения, наличие венозной инвазии, количество и размеры экстрафасциальных лимфатических узлов с МР-признаками злокачественного поражения; для рака нижнеампулярного отдела прямой кишки – наличие инвазии внутреннего сфинктера/межсфинктерного пространства/наружного сфинктера/мышц, поднимающих задний проход [28].

Уровень убедительности рекомендаций - С (уровень достоверности доказательств – 4).

Комментарии: современные режимы МРТ с использованием диффузно-взвешенных изображений могут повысить информативность проводимого исследования. Внутривенное контрастирование не повышает информативность оценки распространенности опухоли [29]. Окончательное принятие решение о тактике лечения пациентов раком прямой кишки возможно только по результатам МРТ-исследования.

- Рекомендуется с целью исключения метастатического поражения органов брюшной полости всем пациентам до начала специфического противоопухолевого лечения выполнить КТ или МРТ органов брюшной полости с внутривенным контрастированием [9–11, 30].

Уровень убедительности рекомендаций – А (уровень достоверности доказательств – 1)

***Комментарий:** КТ органов брюшной полости и грудной клетки является стандартом уточняющей диагностики при раке прямой кишки в большинстве развитых стран.*

- Рекомендуется с целью исключения метастатического поражения органов грудной клетки всем пациентам выполнить КТ органов грудной клетки [9–11, 31].

Уровень убедительности рекомендаций - С (уровень достоверности доказательств – 5).

***Комментарий:** КТ органов грудной клетки является стандартом уточняющей диагностики при раке прямой кишки в большинстве развитых стран для исключения метастазов в легкие, лимфатические узлы средостения.*

- Рекомендуется у пациентов с метастатическим поражением печени оценивать резектабельность метастазов в печени по данным МРТ брюшной полости с внутривенным контрастированием или КТ брюшной полости с внутривенным применением рентгеноконтрастных средств, содержащих йод. Рекомендуется выполнять МРТ органов брюшной полости с внутривенным контрастированием при планировании резекции печени в случаях, когда КТ с внутривенным контрастированием не позволяет в полной мере высказаться о распространенности процесса в печени [30, 32, 33].

Уровень убедительности рекомендаций - А (уровень достоверности доказательств – 1).

***Комментарии:** для оценки резектабельности метастазов колоректального рака (КРР) в печени предпочтительно использование МРТ органов брюшной полости с внутривенным контрастированием. Пациентам с противопоказанием к использованию внутривенного контрастирования возможно выполнение МРТ с режимом DWI. МРТ позволяет у 10–20 % пациентов выявить не определяемые по данным УЗИ метастазы и сократить количество эксплоративных операций и операций в объеме R2. Пациентам с противопоказанием к выполнению МРТ рекомендуется выполнение КТ с внутривенным контрастированием с использованием рентгеноконтрастных средств, содержащих йод, или ПЭТ-КТ с 18-фтор-дезоксиглюкозой и внутривенным контрастированием. МРТ обладает наиболее высокой чувствительностью по сравнению с другими диагностическими методами, в особенности в отношении метастазов размерами менее 1 см [34], при этом предпочтение следует отдавать МРТ с парамагнитными контрастными средствами (гадоксетовой кислотой), так как они позволяют повысить чувствительность метода в отношении мелких метастазов в печени [155]. Не допускается планирование резекции метастазов на основании данных только УЗИ печени или КТ без внутривенного контрастирования.*

- Рекомендуется у пациентов с метастазами рака прямой кишки в легких с целью оценки резектабельности использовать КТ грудной клетки [35].

Уровень убедительности рекомендаций - А (уровень достоверности доказательств – 2).

Комментарии: КТ позволяет у 20–25 % пациентов выявить не определяемые по данным рентгенографии метастазы и сократить количество эксплоративных операций и операций в объеме R2. Не допускается планирование резекции метастазов в легких на основании данных только рентгенографии органов грудной клетки.

- Рекомендуется всем пациентам выполнить электрокардиографию (ЭКГ) с целью исключения сопутствующих заболеваний [9–11, 36].

Уровень убедительности рекомендаций - С (уровень достоверности доказательств – 5).

Комментарии: рекомендуется выполнение ЭКГ перед планированием любого вида лечения. У пациентов, получающих противоопухолевую лекарственную терапию, ЭКГ выполняется по клиническим показаниям.

- Рекомендуется пациентам, которым планируется местное иссечение по поводу раннего рака прямой кишки, выполнить эндоректальное ультразвуковое исследование с целью более детального стадирования и исключения наличия противопоказаний к этому виду лечения [37–39].

Уровень убедительности рекомендаций - В (уровень достоверности доказательств – 2).

- Рекомендуется выполнить остеосцинтиграфию при подозрении на метастатическое поражение костей скелета, с целью его исключения [9–11, 40].

Уровень убедительности рекомендаций - С (уровень достоверности доказательств – 5).

- Рекомендуется выполнить биопсию лимфатических узлов, подозрительных в отношении метастатических очагов, под контролем УЗИ/КТ при подозрении на метастазы по данным КТ или МРТ в случаях, когда их подтверждение принципиально меняет тактику лечения [9–11, 41, 42].

Уровень убедительности рекомендаций - С (уровень достоверности доказательств – 5).

- Рекомендуется выполнить ПЭТ-КТ при подозрении на метастазы по данным КТ или МРТ в случаях, когда их подтверждение принципиально меняет тактику лечения [42].

Уровень убедительности рекомендаций - В (уровень достоверности доказательств – 2).

Комментарии: метаанализ рандомизированных исследований по определению необходимости выполнения ПЭТ/КТ для исключения экстрапеченочных метастазов при решении вопроса о метастазэктомии в печени показал, что данный метод обследования меняет тактику лечения лишь у 8 % пациентов и не влияет на общую выживаемость [42].

- Рекомендуется выполнить лапароскопию при подозрении на диссеминацию опухоли по брюшине, когда их выявление принципиально меняет тактику лечения [43].

Уровень убедительности рекомендаций - С (уровень достоверности доказательств – 2).

- Рекомендуется выполнить МРТ головного мозга с внутривенным контрастированием при подозрении на метастатическое поражение головного мозга, с целью его исключения [9–11].

Уровень убедительности рекомендаций - С (уровень достоверности доказательств – 5).

2.5 Другие диагностические исследования

- Рекомендуется пациентам с подозрением на рак прямой кишки при сомнительном результате биопсии выполнить взятие биопсийного материала повторно для исключения или подтверждения наличия рака прямой кишки [31].

Уровень убедительности рекомендаций - С (уровень достоверности доказательств – 5).

- Рекомендуется пациентам при положительном результате биопсии в заключении указывать гистологический тип опухоли и степень ее дифференцировки для определения оптимальной тактики лечения [31].

Уровень убедительности рекомендаций - С (уровень достоверности доказательств – 5).

- Рекомендуется пациентам с подозрением на рак прямой кишки при отрицательном результате биопсии (диагноз новообразования не верифицирован) для определения тактики лечения принимать решение о необходимости выполнения повторной биопсии индивидуально, с учетом наличия признаков злокачественного роста по данным эндоскопических и рентгенологических методов обследования [31].

Уровень убедительности рекомендаций - С (уровень достоверности доказательств – 5).

- Рекомендуется при подготовке к хирургическому лечению в целях выбора алгоритма лечения пациента и оценки его функционального статуса выявлять сопутствующие заболевания у пациента с проведением необходимых диагностических исследований в соответствии с клиническими рекомендациями по данным заболеваниям, состояниям [9–11, 44].

Уровень убедительности рекомендаций - С (уровень достоверности доказательств – 5).

Комментарии: проводятся эхокардиография, холтеровское мониторирование сердечной деятельности (сердечного ритма), исследование функции внешнего дыхания, ультразвуковая доплерография (УЗДГ) сосудов шеи и нижних конечностей, консультации врача-кардиолога, врача-эндокринолога, врача-невролога и других профильных специалистов.

- Рекомендуется выполнять молекулярно-генетическое исследование мутаций в гене *KRAS*, *NRAS*, *BRAF* и определение микросателлитных повторов ДНК в биопсийном (операционном) материале методом ПЦР или дефицита белков системы репарации неспаренных оснований методом ИГХ, если диагностированы отдаленные метастазы, что может повлиять на выбор таргетного агента в лечении метастатического процесса [45–48]. Если мутации в генах *KRAS*, *NRAS*, *BRAF* определялись методом ПЦР и их не было обнаружено, то возможно рассмотреть проведение дальнейшего генетического поиска методом секвенирования.

Уровень убедительности рекомендаций - А (уровень достоверности доказательств – 2).

Комментарии: пациентам, которым планируется проведение химиотерапии с включением аналогов пиримидина, возможно рассмотреть определение полиморфизмов гена *DPYD*,

ассоциированных с токсичностью данного класса препаратов [156–158]. Однако редкость гомозиготных вариантов данных полиморфизмов не позволяет назначать данный анализ в рутинной практике всем пациентам. Пациентам, которым планируется проведение химиотерапии с включением иринотекана**, возможно рассмотреть определение полиморфизмов гена *UGT1A1*, ассоциированных с токсичностью данного класса препаратов [159].

- Молекулярно-генетические исследования с целью исключения наследственных форм заболевания **рекомендуются** в следующих случаях:

1. Подозрение на синдром Линча – выполняется молекулярно-генетическое исследование мутаций в генах *MLH1*, *MSH2*, *MSH6*, *PMS2* в крови:

- при соответствии пациента критериям Amsterdam II (приложение С);
- при наличии у пациента родственника 1 или 2 линии с установленным диагнозом синдрома Линча;
- при развитии у пациентки рака эндометрия в возрасте до 50 лет;
- при наличии в опухоли MSI-H или дефицита MMR.

2. Подозрение на синдром Линча у пациентов, не отвечающих критериям Amsterdam. При соответствии критериям Bethesda и Amsterdam II (приложение С) выполняется тестирование опухоли на определение микросателлитных повторов ДНК в биопсийном (операционном) материале методом ПЦР или выявления дефицита белков системы репарации неспаренных оснований методом ИГХ, при выявлении MSI-H – молекулярно-генетическое исследование мутаций в генах *MLH1*, *MSH2*, *MSH6*, *PMS2* в крови.

3. Подозрение на семейный аденоматоз – тестирование на мутацию гена *APC*:

- при наличии у пациента более 100 полипов кишечника;
- при наличии у пациента родственника 1 линии с установленным диагнозом семейного аденоматоза толстой кишки (при наличии родственника с выявленной наследственной мутацией гена *APC*).

4. Подозрение на наличие аттенуированной формы семейного аденоматоза (от 20 до 100 полипов) – молекулярно-генетическое исследование мутаций в гене *APC*. *MutYH*-ассоциированный полипоз – молекулярно-генетическое исследование мутаций гена *MutYH* – пациенты, у которых выявлено более 20 полипов толстой кишки, но с отрицательным анализом на мутацию *APC*:

- пациенты, у которых в семье прослеживается рецессивное наследование семейного аденоматоза;
- пациенты, у которых полипы выявляются в более позднем возрасте (34–44 лет) [13, 31, 49, 50].

Уровень убедительности рекомендаций - С (уровень достоверности доказательств – 5).

Комментарии: за исключением *MutYH*-ассоциированного полипоза и синдрома Блума, все наследственные синдромы, связанные с развитием колоректального рака, носят аутосомно-доминантный характер. При наличии яркого семейного анамнеза злокачественных заболеваний пациентам с исключенными семейным аденоматозным полипозом и синдромом Линча показана консультация генетика для потенциального выявления более редких заболеваний: синдромов Пейтца–Егерса, Ли–Фраумени, Блума, Коудена, ювенильного полипоза, олигодонтии и КРР [3].

- Рекомендуется проводить патологоанатомическое исследование операционного материала, при этом в заключении рекомендуется отразить следующие параметры для определения прогноза заболевания и тактики дальнейшего лечения:

- 1) Описание макропрепарата
- 2) расстояние до проксимального и дистального краев резекции;
- 3) размеры опухоли;
- 4) Наличие или отсутствие перфорации опухоли,
- 5) Наличие иных новообразований
- 6) гистологический тип опухоли (согласно Классификации ВОЗ редакции 2019 г.);
- 7) степень злокачественности опухоли (низкая, высокая);
- 8) pT;
- 9) pN (с указанием общего числа исследованных и пораженных лимфатических узлов);
- 10) наличие в периколярной жировой ткани изолированных опухолевых депозитов без предшествующих структур лимфатического узла (иначе следует относить к метастазу), сосудистых структур (иначе следует относить к сосудистой инвазии) или нервов (иначе следует относить к периневральной инвазии);
- 11) наличие поражения проксимального края резекции (отрицательный результат также должен быть констатирован);
- 12) наличие поражения дистального края резекции (отрицательный результат также должен быть констатирован);
- 13) макроскопически оценить объем выполненной хирургом диссекции регионарной клетчатки в пределах мезоректальной фасции (согласно методике P. Quirke): TME-G1/G2/G3;
- 14) при микроскопическом исследовании указать расстояние в миллиметрах от ближайшего фокуса опухоли (первичный очаг или депозит или метастаз) до маркированного красителем циркулярного края резекции (согласно методике P. Quirke);

- 15) наличие интрамуральной и экстрамуральной сосудистой инвазии (отрицательный результат также должен быть констатирован);
- 16) наличие периневральной инвазии (отрицательный результат также должен быть констатирован);
- 17) гистологическая градация инвазивного фронта опухоли (tumor-budding) по 3-ступенчатой схеме в соответствии с градацией International Tumor Budding Consensus Conference (2016) [160];
- 18) гистологические признаки, значимо ассоциированные с MSI-H (зубчатая, перстневидноклеточная, муцинозная и медуллярная аденокарцинома, интра- и перитуморальная лимфоидная инфильтрация, правосторонняя локализация опухоли);
- 19) степень регрессии опухоли (TRG1-TRG5) по шкале Mandard (при наличии предшествующего комбинированного лечения);
- 20) поражение апикального лимфатического узла при его наличии в препарате (отрицательный результат также должен быть констатирован) [9–11, 51–53].

Уровень убедительности рекомендаций - В (уровень достоверности доказательств – 2).

- Рекомендуется в заключении при патолого-анатомическом исследовании операционного материала при трансанальном эндоскопическом удалении опухоли прямой кишки для определения прогноза заболевания и дальнейшей тактики лечения указывать следующие параметры [9–11]:
 - 1) расстояние до ближайшего края резекции (латерального и вертикального);
 - 2) размеры опухоли;
 - 3) гистологический тип опухоли (согласно Классификации ВОЗ);
 - 4) степень злокачественности опухоли (низкая, высокая);
 - 5) наличие фрагментации препарата;
 - 6) pT с указанием глубины подслизистой инвазии опухоли;
 - 7) наличие лимфоваскулярной инвазии (отрицательный результат тоже должен быть констатирован);
 - 8) наличие периневральной инвазии (отрицательный результат тоже должен быть констатирован);
 - 9) гистологическая градация инвазивного фронта опухоли (tumor-budding) по 3-ступенчатой схеме, а также характера роста аденокарциномы/рака (инфильтративный, экспансивный) [51–53].

Уровень убедительности рекомендаций - В (уровень достоверности доказательств – 2).

3. Лечение, включая медикаментозную и немедикаментозную терапии, диетотерапию, обезболивание, медицинские показания и противопоказания к применению методов лечения

Назначение и применение лекарственных препаратов, указанных в клинических рекомендациях, направлено на обеспечение пациента клинически эффективной и безопасной медицинской помощью, в связи с чем их назначение и применение в конкретной клинической ситуации определяется в соответствии с инструкциями по применению конкретных лекарственных препаратов с реализацией представленных в инструкции мер предосторожности при их применении, также возможна коррекция доз с учетом состояния пациента.

Лечение плоскоклеточного рака прямой кишки проводится в соответствии с принципами, описанными в клинических рекомендациях по лечению плоскоклеточного рака анального канала, с целью улучшения результатов лечения и повышения частоты проведения органосохраняющего лечения [54–56].

Порядок и рекомендации по обезболиванию при раке прямой кишки соответствуют рекомендациям, представленным в клинических рекомендациях «Хронический болевой синдром (ХБС) у взрослых пациентов, нуждающихся в паллиативной медицинской помощи» [161].

Специальных рекомендаций по диетотерапии, отличных от таковых при других формах злокачественных новообразований, не требуется. При наличии симптомов кишечной непроходимости врач индивидуально дает рекомендации по питанию и ограничению определенных продуктов.

- Рекомендуется рассматривать хирургическое вмешательство как основной метод радикального лечения пациентов раком прямой кишки, за исключением плоскоклеточного рака прямой кишки [9–11].

Уровень убедительности рекомендаций - С (уровень достоверности доказательств – 5).

Комментарии: по показаниям дополнительно проводится адъювантная/неoadъювантная химиотерапия, лучевая терапия, химиолучевая терапия.

3.1. Предоперационное лечение

- Рекомендуется с целью улучшения локального контроля заболевания проводить предоперационную лучевую или химиолучевую терапию всем пациентам со следующими стадиями рака прямой кишки: сТлюбоеN1-2M0 рак нижне- и среднеампулярного отделов прямой кишки, сТ2-4N0M0 рак нижнеампулярного отдела прямой кишки, сТ3с-4N0M0 рак среднеампулярного отдела прямой кишки, сТлюбоеN2M0, сТ4b-N0-2M0 рак верхнеампулярного отдела прямой кишки [57, 58].

Уровень убедительности рекомендаций - А (уровень достоверности доказательств – 1).

Комментарии: для пациентов с другими стадиями рака прямой кишки см. разделы рекомендаций по хирургическому лечению рака прямой кишки и лечению метастатического рака прямой кишки.

- Рекомендуется пациентам с раком прямой кишки с резектабельными отдаленными метастазами и благоприятным прогнозом с целью улучшения локального контроля рассматривать проведение предоперационной лучевой терапии по показаниям, аналогичным таковым для неметастатического рака прямой кишки (сТлюбоеN1-2M1 рак нижне- и среднеампулярного отделов прямой кишки, сТ2-4N0M1 рак нижнеампулярного отдела прямой кишки, сТ3с-4N0M1 рак среднеампулярного отдела прямой кишки, сТлюбоеN2M1, сТ4b-N0-2M1 рак верхнеампулярного отдела прямой кишки) [59–61].

Уровень убедительности рекомендаций - С (уровень достоверности доказательств – 5).

Комментарии: в остальных ситуациях решение о проведении лучевой терапии пациентам с метастатическим раком прямой кишки принимается индивидуально, с учетом прогноза заболевания, наличия симптомов со стороны первичной опухоли.

- Рекомендуется использование следующих режимов лучевой и химиолучевой терапии пациентам раком прямой кишки, которым показан данный метод лечения:

1) курс дистанционной конформной лучевой терапии. РОД на первичную опухоль и зону регионарного метастазирования РОД 5 Гр, 5 фракций до СОД 25 Гр в течение 5 последовательных дней, или

2) курс дистанционной конформной лучевой терапии в комбинации с химиотерапией аналогами пиримидина. Лучевая терапия РОД 1,8–2 Гр, СОД 44 Гр на зоны регионарного метастазирования. СОД 50–54 Гр на первичную опухоль. Лечение проводится ежедневно, 5 раз в неделю, фотонами 6–18 МэВ [57, 58, 62].

Уровень убедительности рекомендаций - А (уровень достоверности доказательств – 1).

Комментарии: незначительные вариации СОД возможны с учетом особенностей оборудования и конкретной клинической ситуации. Объем облучения на зону регионарного метастазирования должен включать пресакральные, параректальные, обтураторные, внутренние подвздошные, нижние брыжеечные лимфатические узлы. Начинается дистанционная лучевая терапия с объемного 3D-планирования и выполняется по технологии конформной лучевой терапии. Предлучевая топометрическая подготовка включает в себя выполнение КТ- и МРТ-исследований, на основании чего формируется план облучения. Точность воспроизведения условий лучевой терапии контролируется с помощью системы портальной визуализации. Возможно проведение лучевой терапии на протонных ускорителях энергией 70–250 МэВ с использованием протонных комплексов.

В сравнении с послеоперационной химиолучевой терапией эффективность предоперационной химиолучевой терапии выше, а токсичность меньше, поэтому применение послеоперационной лучевой терапии (54 Гр по 1,8–2 Гр за фракцию на фоне терапии аналогами пиримидина (таблица 2)) допустимо только у пациентов, которым по каким-либо причинам такое лечение не было выполнено на дооперационном этапе или при выявлении положительного циркулярного края резекции после хирургического лечения.

- **Рекомендуется** пациентам, страдающим раком прямой кишки, пролонгированные курсы лучевой терапии проводить на фоне химиотерапии аналогами пиримидина, с целью повышения эффективности лечения [63–65].

Уровень убедительности рекомендаций - А (уровень достоверности доказательств – 1).

Комментарии: возможные варианты химиотерапии в режимах неoadьювантной химиолучевой терапии представлены в таблице 2.

Таблица 2. Режимы аналогов пиримидина, применяемые в одновременной химиолучевой терапии рака прямой кишки

Схема химиотерапии	Препарат	Доза	Путь введения	Дни приема	Длительность цикла, дни	Количество циклов
1	Непрерывная инфузия #фторурацила** 225 мг/м ² в/в непрерывно			5 (в дни лучевой терапии) или 7 дней в неделю в зависимости от переносимости	На протяжении всей лучевой терапии	На протяжении всей лучевой терапии (50–50,4 Гр, РОД 1,8–2,0 Гр/ фракция)
2	#Капецитабин**	825 мг/м ² 2 раза в сутки	Внутрь			
3	Болюсная инфузия фторурацила**	400 мг/м ²	Внутривенно	Дни 1–4, недели 1, 5	1–4 день	2 цикла
	Болюсная инфузия кальция фолината**	20 мг/м ²	Внутривенно	Дни 1–4, недели 1, 5	1–4 день	2 цикла

- Пациентам с раком нижнеампулярного отдела прямой кишки и пациентам с вовлечением мезоректальной фасции рекомендуется проведение пролонгированных курсов химиолучевой терапии с СОД 50–56 Гр (в исследованиях наиболее изучен СОД 50,4 Гр, возможно увеличение СОД с учетом особенностей оборудования и конкретной клинической ситуации до 56 Гр) [63, 66, 67].

Уровень убедительности рекомендаций - А (уровень достоверности доказательств – 2).

Комментарии: альтернативные режимы лучевой терапии с меньшей вероятностью обеспечивают регрессию и повышение резектабельности опухоли.

- Рекомендуется пациентам после пролонгированного курса химиолучевой терапии проводить хирургическое лечение не ранее 7 и не позднее 12 нед с целью достижения максимального эффекта химиолучевой терапии и снижения риска послеоперационных осложнений [67–69].

Уровень убедительности рекомендаций - А (уровень достоверности доказательств – 2).

Комментарии: ожидание более 8 нед после завершения химиолучевой терапии допустимо, однако отсутствуют данные о влиянии на вероятность достижения полного лечебного патоморфоза и выживаемость пациентов [70].

- При отсутствии осложнений 3–4 степени возможно дополнительное проведение химиотерапии по схеме FOLFOX или XELOX (#капецитабин** 2000 мг/м² внутрь в сутки с 1-го по 14-й день, #оксалиплатин** 130 мг/м² в/в кап в 1-й день, каждые 3 нед) во время интервала до хирургического лечения (при условии продолжительности интервала не более 18 нед) [71–73].

Уровень убедительности рекомендаций - В (уровень достоверности доказательств – 3).

Комментарии: возможна редукция доз схемы химиотерапии с учетом возможного риска осложнений и состояния пациента, решение принимается индивидуально в конкретной клинической ситуации, в исследованиях также зачастую исследуют схемы с редуцированными дозами.

- Рекомендуется пациентам после курса лучевой терапии РОД 5 Гр, СОД 25 Гр с целью достижения максимального эффекта и снижения риска осложнений проводить хирургическое лечение через 6–18 нед с целью достижения максимального эффекта химиолучевой терапии и снижения риска послеоперационных осложнений [74]. В период интервала до хирургического лечения предпочтительно проведение консолидирующей химиотерапии по схеме FOLFOX (не более 9 курсов) или XELOX (не более 6 курсов) (#капецитабин** 2000 мг/м² в сутки внутрь с 1-го по 14-й день, оксалиплатин** 130 мг/м² в 1-й день в/в кап, каждые 3 нед) [162–164].

Уровень убедительности рекомендаций - А (уровень достоверности доказательств – 2).

Комментарии: онкологические результаты сопоставимы для различных интервалов после лучевой терапии. При использовании длительного интервала может снижаться риск послеоперационных осложнений, однако более выражены лучевые реакции со стороны вошедших в зону лечения тканей.

- Пациентам с локализованным раком прямой кишки (T1sm3-T2-3bN0-1M0 рак нижне- и среднеампулярного отделов прямой кишки) в медицинских организациях, в которых имеется опыт проведения подобного лечения, рекомендуется рассматривать возможность проведения курса химиолучевой терапии с дальнейшим использованием тактики «наблюдения и ожидания» с целью выполнения органосохраняющего лечения в случае полного клинического ответа на химиолучевую терапию [75, 76].

Уровень убедительности рекомендаций - В (уровень достоверности доказательств – 2).

Комментарии: пациентам с локализованным раком прямой кишки, которым показано выполнение операций в объеме низкой передней резекции прямой кишки или брюшно-

промежностной экстирпации прямой кишки, потенциально связанных со значительным снижением качества жизни, возможно проведение радикального курса химиолучевой терапии (СОД не менее 50 Гр) с последующим наблюдением. Учитывая малый опыт учреждений в использовании подобной стратегии лечения, рекомендуется обсуждать случаи использования тактики «наблюдения и ожидания» с федеральными клиниками, имеющими компетенцию в данной области (оптимально использование телемедицины). У значительного числа пациентов возможно достичь стойкой полной регрессии опухоли. Условиями для проведения данной тактики лечения являются:

- полное информированное согласие пациента с указанием возможных осложнений химиолучевой терапии и альтернативных вариантов лечения;*
- возможность явки пациента на контрольные обследования не реже 4 раз в год в течение не менее чем 3 лет после завершения химиолучевой терапии. Письменное согласие пациента на проведение контрольных обследований с необходимой регулярностью.*

Данная стратегия применима только в медицинских организациях, в которых имеется опыт проведения подобного лечения, т.к. она связана с рядом дополнительных рисков для пациентов, требует наличия мультидисциплинарной команды специалистов, включающей хирурга-онколога, врача-эндоскописта, специалиста в области МРТ диагностики опухолей малого таза, лучевого терапевта, химиотерапевта, имеющих опыт ведения пациентов с тактикой «наблюдения и ожидания». Во время каждого контрольного обследования пациенту должны быть выполнены: пальцевое исследование прямой кишки, МРТ малого таза, видеоректоскопия.

При исходной возможности выполнения операция в объеме передней резекции прямой кишки с парциальной мезоректумэктомией, связанной с меньшим риском снижения качества жизни, использование тактики «наблюдения и ожидания» не оправдано и может рассматриваться только у пациентов с объективными противопоказаниями или крайне высоким риском проведения радикального хирургического лечения.

- Рекомендуется рассматривать возможность проведения тотальной неоадьювантной химиотерапии (или периоперационной) химиотерапии пациентам раком прямой кишки сT4NлюбаяM0 и сTлюбаяN1-2M0 с целью достижения более выраженной регрессии опухоли, повышения возможности проведения химиотерапевтического лечения пациенту в полном объеме и увеличения безрецидивной выживаемости [78, 79, 164, 165].*

Уровень убедительности рекомендаций - А (уровень достоверности доказательств – 2).

Комментарии: *под тотальной неоадьювантной химиотерапией подразумевается проведение курса адьювантной химиотерапии на дооперационном этапе, до или после лучевой/химиолучевой терапии. Данный подход является предпочтительным, т.к. позволяет повысить вероятность достижения полного морфологического ответа на лечение и улучшить отдалённые результаты лечения у отдельной когорты пациентов. Количество курсов химиотерапии выбирается согласно принципам, описанным в разделе по адьювантной химиотерапии. Стадирование выполняется на основании данных МРТ малого таза.*

Периоперационная химиотерапия подразумевает проведение части курсов химиотерапии на дооперационном, а части – на послеоперационном этапе. Данный подход продемонстрировал безопасность в рамках клинических исследований. В проведенных метаанализах и рандомизированных исследованиях продемонстрировано достоверное повышение вероятности достижения полного патоморфологического ответа при использовании тотальной неоадьювантной терапии, а также общей и безрецидивной выживаемости в ряде исследований. Однако включение в исследования разнородных вариантов тотальной неоадьювантной терапии (разное количество курсов химиотерапии, различные схемы ЛТ и разная последовательность использования ЛТ и ХТ) не позволяют рекомендовать единый стандартизованный режим лечения. Потенциальные недостатки – избыточное назначение химиотерапии пациентам с завышением стадии по данным МРТ.

- При исходно нерезектабельном раке прямой кишки (T4bN0-2M0) с целью достижения максимальной регрессии опухоли рекомендуется проведение мелкофракционной дистанционной конформной лучевой терапии в комбинации с химиотерапией аналогами пиримидина и последующей повторной оценкой резектабельности в условиях специализированных медицинских организаций [79–81].

Уровень убедительности рекомендаций - В (уровень достоверности доказательств – 3).

Комментарии: *подразумеваются «вколоченные», неподвижные опухоли, врастающие в окружающие органы и ткани, когда исходная возможность выполнения резекции в объеме R0 сомнительна. Необходима лучевая терапия СОД не менее 50 Гр на первичную опухоль. При технической доступности использования линейных ускорителей в режиме многопольного облучения с защитой окружающих тканей IMRT, VMAT СОД может быть увеличена до 58 Гр. При отсутствии осложнений 3–4 степени возможно дополнительное проведение химиотерапии по схеме XELOX или FOLFOX во время интервала до хирургического лечения. Через 10–12 нед после окончания курса химиолучевой терапии повторно выполняется МРТ малого таза, оценивается операбельность опухоли. Если резектабельности опухоли не достигнуто допустимо назначение полихимиотерапии в режиме XELOX или FOLFOX 4–6 курсов с последующей МРТ малого таза для оценки эффекта. В случае осложненного течения со стороны первичной опухоли (кровотечение, непроходимость, наличие связанных с опухолью свищей), перед химиолучевой терапией необходимо рассмотреть вопрос о колостомии/стензировании прямой кишки, как альтернативы паллиативной резекции прямой кишки. Дальнейшие варианты лечения включают попытку радикального хирургического лечения, паллиативное хирургическое лечение, паллиативную лекарственную терапию. У пациентов старческого возраста с тяжелыми сопутствующими заболеваниями допустимо проведение дистанционной конформной лучевой терапии РОД 5 Гр, СОД 25 Гр в течение 5 последовательных дней с пролонгированным интервалом (6–10 нед) до оценки эффекта и решения вопроса о проведении хирургического вмешательства. С целью увеличения шанса резектабельности после химиолучевой терапии возможно проведение системной химиотерапии.*

- При местно-распространенном раке прямой кишки (T3-4N0-2M0) с MSI-H с целью достижения полного клинического эффекта рекомендуется рассматривать проведение 6 месяцев терапии анти-PD-антителами в качестве альтернативы другим видам предоперационного лечения [166].

Уровень убедительности рекомендаций – В (уровень достоверности доказательств – 3).

3.2. Общие принципы хирургического лечения. Хирургическое лечение нематастатического рака прямой кишки

- При технической доступности и при наличии квалифицированной хирургической бригады в специализированных клиниках рекомендуется выполнять хирургическое лечение рака прямой кишки лапароскопическим доступом для ускорения периода реабилитации пациентов и снижения риска периоперационных осложнений [82–86].

Уровень убедительности рекомендаций - А (уровень достоверности доказательств – 1).

***Комментарии:** лапароскопические резекции прямой кишки имеют ряд преимуществ, включая раннюю реабилитацию пациентов, снижение частоты развития и выраженности спаечного процесса, меньшее использование опиоидных анальгетиков, снижение сроков госпитализации, меньший риск развития послеоперационных грыж и лучший косметический результат операции. По своей онкологической эффективности лапароскопические операции по поводу рака прямой кишки не уступают открытым вмешательствам, однако, требуют соответствующей подготовки хирургической бригады. Возможно использование роботического хирургического доступа, однако его преимущества перед лапароскопическим не доказаны.*

- Рекомендуется при наличии противопоказаний к формированию первичного анастомоза с целью снижения риска послеоперационных осложнений выполнять обструктивную резекцию с формированием концевой колостомы (операция Гартмана) [87].

Уровень убедительности рекомендаций - С (уровень достоверности доказательств – 5).

- Рекомендуется для минимизации риска рецидивов рака прямой кишки выполнять следующие стандартные объемы оперативных вмешательств у пациентов с раком прямой кишки: передняя резекция прямой кишки, низкая передняя резекция прямой кишки, брюшно-анальная резекция прямой кишки, операция Гартмана, брюшно-промежностная экстирпация прямой кишки. Мобилизация прямой кишки должна выполняться только острым путем с соблюдением принципов тотальной или частичной мезоректумэктомии (необходимо удаление мезоректума не менее 5 см дистальнее опухоли) с сохранением тазовых вегетативных нервов [85, 86, 88].

Уровень убедительности рекомендаций - А (уровень достоверности доказательств – 1).

Комментарии: при распространении опухоли за пределы мезоректальной фасции показано экстрафасциальное удаление прямой кишки. При выполнении мультивисцеральных резекций для рассечения тканей предпочтительно использовать электрохирургические и ультразвуковые инструменты с целью уменьшения кровопотери. Дистальная граница резекции должна составлять не менее 2 см по стенке кишки и не менее 5 см по мезоректальной клетчатке из-за риска ретроградного лимфогенного метастазирования.

Нижняя брыжеечная артерия должна быть лигирована непосредственно у места отхождения от аорты либо непосредственно ниже уровня отхождения левой ободочной артерии, перевязка нижней брыжеечной вены – ниже тела поджелудочной железы, что позволяет мобилизовать левые отделы ободочной кишки (при необходимости с полной мобилизацией селезеночного изгиба) для формирования колоректального анастомоза без натяжения. Допустима перевязка нижней брыжеечной вены на том же уровне, что и нижней брыжеечной артерии. При этом следует при технической возможности сохранять преаортальное и нижнее брыжеечное вегетативные нервные сплетения. Мобилизацию прямой кишки следует производить в межфасциальном пространстве с сохранением (при отсутствии опухолевого поражения) правого и левого подчревных нервов, тазовых сплетений и внутренностных нервов. Рутинное выполнение расширенной аорто-подвздошно-тазовой лимфодиссекции не рекомендуется. При выполнении тотальной мезоректумэктомии (локализация опухоли ниже 10 см от края ануса) и формировании низкого колоректального анастомоза рекомендуется формировать превентивную коло- или илеостому. После тотальной мезоректумэктомии операция может завершаться формированием тазового толстокишечного резервуара или анастомоза «бок-в-конец» для улучшения функциональных результатов лечения.

Выполнение экстралеваторной экстирпации прямой кишки показано пациентам с подтвержденным МРТ вращением опухоли в мышцы тазового дна.

При вовлечении в опухолевый процесс соседних органов и тканей возможно расширение объема хирургического вмешательства до передней экзентерации малого таза, задней экзентерации малого таза или тотальной экзентерации малого таза.

- Рекомендуется у пациентов с кишечной непроходимостью, а также со свищами, вызванными раком прямой кишки, ограничивать хирургическое лечение формированием двуствольной трансверзо- или сигмостомы с целью проведения последующего комбинированного лечения и повышения вероятности выполнения хирургического лечения в объеме R0 [87, 89].

Уровень убедительности рекомендаций - С (уровень достоверности доказательств – 4).

Комментарии: у пациентов с не купируемым консервативно клинически значимым кровотечением и/или перфорацией с развитием перитонита, вызванными раком прямой кишки, показано на первом этапе выполнение оперативного вмешательства с соблюдением принципов тотальной мезоректумэктомии. При других осложнениях опухолевого процесса предпочтение следует отдавать формированию временной или постоянной кишечной стомы. Выполнение на первом этапе хирургических вмешательств с удалением первичной опухоли возможно только в

отдельных случаях по решению онкологического консилиума с участием хирурга-онколога, лучевого терапевта, химиотерапевта и документированным обоснованием невозможности проведения предоперационного лечения. В отдельных случаях, при условии наличия в клинике должного опыта и оборудования, разрешение непроходимости возможно путем стентирования с последующей подготовкой пациента к плановому хирургическому или комбинированному лечению. Выбор в пользу формирования трансверзо- или сигмостомы должен определяться планом последующего хирургического лечения. Если наиболее вероятный объем последующей операции – брюшино-промежностная экстирпация прямой кишки или обструктивная резекция прямой кишки (при локализации опухоли ниже 5 см от анодермальной линии и/или при вовлечении в опухолевый процесс мышц тазового дна и/или при исходной полной анальной инконтиненции) предпочтение следует отдавать формированию двухствольной сигмостомы. Во всех остальных ситуациях (при планировании любого вида сфинктеросохраняющих операций) предпочтение следует отдавать формированию трансверзостомы, которую в дальнейшем можно использовать как превентивную после формирования сигморектального анастомоза.

- **Рекомендуется** пациентам, которым выполнены операции по поводу рака прямой кишки с формированием временной кишечной стомы, с целью снижения риска послеоперационных осложнений выполнять закрытие стомы (закрытие колостомы или закрытие илеостомы) не ранее 12 нед после ее формирования [167, 168].

Уровень убедительности рекомендаций - А (уровень достоверности доказательств – 2).

Комментарии: *у отдельных пациентов с низким риском послеоперационных осложнений по решению консилиума возможно закрытие превентивных коло- или илеостом в более ранние сроки, но только после эндоскопической (видеоколоноскопия) и рентгенологической (проктография) проверки состоятельности межкишечного анастомоза [169, 170]. В общей популяции риск осложнений при раннем закрытии стом выше [167]. Закрытие колостомы или илеостомы в процессе адъювантной химиотерапии возможно и не связано с повышенным риском послеоперационных осложнений [171, 172].*

- При раннем раке прямой кишки 0-I стадии (Tis–T1sm1-sm2N0M0) рекомендуется выполнять хирургическое лечение методом трансанального полнослойного эндоскопического удаления опухоли или эндоскопической подслизистой диссекции с целью сохранения органа [90–92].

Уровень убедительности рекомендаций - А (уровень достоверности доказательств – 2).

Комментарии: *особенность – благоприятный прогноз (5-летняя выживаемость более 90 %) и возможность применения органосохранных и функционально-щадящих способов лечения с высокой эффективностью. При отсутствии в клинике оборудования для выполнения трансанального эндоскопического удаления опухоли или опыта выполнения эндоскопической подслизистой диссекции показано направление пациента в специализированный центр, где возможно проведение необходимого лечения.*

Показания к проведению органосохранного лечения:

- размеры опухоли < 3 см;
- поражение не более 30 % окружности кишки;
- подвижность образования;
- умеренно- или высокодифференцированная аденокарцинома;

Трансанальная эндоскопическая резекция (ТЕО, ТЕМ, TAMIS) должна сопровождаться полнослойным иссечением стенки кишки с прилежащей мезоректальной клетчаткой.

При выявлении после морфологического исследования удаленной трансанально опухоли факторов негативного прогноза выполняется стандартная операция с тотальной мезоректумэктомией (ТМЭ). Факторы негативного прогноза:

- стадия $\geq pT1sm3$;
- поражение краев резекции;
- сосудистая или периневральная инвазия;
- низкодифференцированная или слизистая аденокарцинома;
- перстневидноклеточный рак;
- степень почкования опухоли (*tumor budding*) 2–3.

Адьювантная терапия не проводится.

- При раннем локализованном раке средне- и нижеампулярного отделов прямой кишки, а также при раке вышеампулярного отдела прямой кишки, не вовлекающем мезоректальную фасцию (сT1sm3N0M0 нижеампулярном раке прямой кишки и сT1sm3-2-3bN0M0 раке среднеампулярного отдела прямой кишки, сT1-4aN0-1M0 раке вышеампулярного отдела прямой кишки) рекомендуется выполнение тотальной или частичной мезоректумэктомии без предоперационного лечения, с целью снижения рисков побочных эффектов лечения [93, 94].

Уровень убедительности рекомендаций - С (уровень достоверности доказательств – 4).

Комментарии: при выявлении после операции

- поражения опухолью циркулярного края резекции;
- pTлюбоеN2;
- pT3-4Nлюбое для рака нижеампулярного отдела прямой кишки;
- pT3c-4Nлюбое для рака среднеампулярного отдела прямой кишки

назначается послеоперационная химиолучевая терапия. При условии выполнения операции в специализированном центре и подтверждении в морфологическом заключении удовлетворительного/высокого качества мезоректумэктомии (обязательна задокументированная оценка качества мезоректумэктомии в патологоанатомическом заключении) возможно отказаться от проведения послеоперационной химиолучевой терапии. В случае отсутствия предоперационного лечения при II–III стадии рака прямой кишки, проведение адъювантной химиотерапии определяется правилами ее назначения, как при раке ободочной кишки.

3.3. Лечение пациентов с резектабельными метастазами в печени

- Рекомендуется всех пациентов с изолированным метастатическим поражением печени/легких на долечebном этапе обсуждать совместно врачами-хирургами и врачами-онкологами, имеющими опыт выполнения резекций печени, легких с целью выработки оптимального плана лечения [9, 93].

Уровень убедительности рекомендаций - С (уровень достоверности доказательств – 4).

- При генерализованном раке прямой кишки с резектабельными/потенциально резектабельными синхронными метастазами в печень и/или легкие рекомендуется выполнять хирургическое вмешательство, как только метастазы будут признаны резектабельными, с целью улучшения результатов лечения [96, 97].

Уровень убедительности рекомендаций - В (уровень достоверности доказательств – 3).

Комментарии: тактика лечения зависит от исходной резектабельности метастатических очагов. Наилучших результатов возможно добиться при достижении края резекции не менее 1 мм. При исходной возможности выполнения R0 резекции метастазов рака прямой кишки в печень или легкие, а также при переходе метастатического поражения этих органов в резектабельное состояние в процессе химиотерапевтического лечения проведение хирургического лечения в объеме R0 может обеспечить 5-летнюю выживаемость у 30–50 % пациентов. Пациентам, которые ранее получали химиотерапевтическое лечение, хирургическое вмешательство в объеме R0 необходимо выполнять, как только метастазы станут резектабельными. Пролонгация химиотерапии может приводить к повышению частоты токсических поражений печени, а также к «исчезновению» части метастазов, что затрудняет их идентификацию хирургом во время резекции. При наличии симптомной первичной опухоли (угрозе кишечной непроходимости/кровотечения) на первом этапе проводится хирургическое удаление первичной опухоли с лимфодиссекцией. Радиочастотная абляция (РЧА) метастазов в печень или стереотаксическое лучевое воздействие может применяться как дополнение к резекции для достижения радикальности вмешательства, так и самостоятельно при невозможности хирургического лечения. Добавление моноклональных антител к химиотерапии не показано при резектабельных метастазах, так как может ухудшать отдаленные результаты.

- При генерализованном раке прямой кишки с нерезектабельными синхронными метастазами **рекомендуется** проведение максимально эффективной химиотерапии – применение двойных или тройных комбинаций (FOLFOX, XELOX или FOLFIRI, XELIRI, FOLFOXIRI) – задачей которой является достижение объективного эффекта и перевод нерезектабельных метастазов в резектабельные [9–11, 99]. При MSI-H – монотерапии анти-PD1 антителами – ниволумабом** или пембролизумабом** в монорежиме или комбинацией ниволумаба** и ипилимумаба**[173–175].

Уровень убедительности рекомендаций для пембролизумаба – А (уровень достоверности доказательств – 2).

Уровень убедительности рекомендаций для ниволумаба или комбинации ниволумаба и ипилимумаба – С (уровень достоверности доказательств – 4).

***Комментарии:** в случае отсутствия мутации RAS и BRAF возможно добавление к режимам химиотерапии FOLFIRI или FOLFOX (но не XELOX/XELIRI или FLOX) анти-EGFR моноклональных антител (МКАТ), что позволяет увеличить частоту выполнения R0-резекций печени. Альтернативой является добавление бевацизумаба к любому двойному режиму химиотерапии (вне зависимости от мутации RAS), что повышает частоту выраженного лекарственного патоморфоза по сравнению только с химиотерапией. Другой возможной опцией повышения резектабельности является применение «тройной» комбинации FOLFOXIRI, к которой возможно добавление МКАТ, однако более высокая токсичность режима требует осторожности при его назначении. Внутривенная химиотерапия остается экспериментальным методом и не рекомендуется к рутинному применению в первой линии терапии. Различные методы эмболизации печеночной артерии, внутривенная химиотерапия могут применяться у отдельных пациентов с изолированным или преобладающим метастатическим поражением печени при исчерпанности возможностей системной терапии. Пациенты, у которых ответ на лечение недостаточен для перевода опухоли в резектабельное состояние, подлежат паллиативному лекарственному лечению. Вопрос об удалении первичной опухоли решается индивидуально с учетом риска развития связанных с ней осложнений. При условии хорошего ответа на проводимую терапию проводится повторная оценка резектабельности метастатических очагов.*

- При метастатических резектабельных метастазах рака прямой кишки в печень или легкие рекомендуется проведение хирургического лечения с послеоперационной химиотерапией двойными (FOLFOX6 XELOX) комбинациями препаратов [99].

Уровень убедительности рекомендаций - В (уровень достоверности доказательств – 2).

***Комментарии:** при исходной возможности выполнения R0 резекции метастазов рака прямой кишки в печень или легкие, а также при переходе метастатического поражения этих органов в резектабельное состояние в процессе химиотерапевтического лечения проведение хирургического лечения в объеме R0 может обеспечить 5-летнюю выживаемость у 30–50 % пациентов. Альтернативой данному подходу является проведение периоперационной (около 3 мес терапии FOLFOX или XELOX до резекции печени и столько же после нее) химиотерапии.*

При распространенном опухолевом процессе в печени, делающем невозможным/сомнительным выполнение R0-резекции, показано проведение максимально активной терапии для перевода этих метастазов в резектабельные. Обычно применяют двойные или тройные комбинации химиопрепаратов (FOLFOX, XELOX, FOLFIRI, XELIRI, FOLFOXIRI) с возможным добавлением (принципы лечения указаны выше) МКАТ.

- При исходно резектабельных метастатических очагах после успешного проведения R0- или R1-резекции для снижения риска прогрессирования заболевания рекомендуется проведение адъювантной химиотерапии [99].

Уровень убедительности рекомендаций - В (уровень достоверности доказательств – 2).

Комментарии: при исходно резектабельных метастатических очагах альтернативой немедленному хирургическому лечению является проведение периоперационной системной химиотерапии (FOLFOX, XELOX). После 4–6 циклов выполняется одновременное или последовательное удаление метастазов и первичной опухоли, а после операции продолжается проводимая ранее химиотерапия до суммарной продолжительности 6 мес. Добавление моноклональных антител к химиотерапии при резектабельных метастазах в печень не показано, так как может ухудшать отдаленные результаты.

- При потенциально резектабельных синхронных и метакронных метастатических очагах рекомендуется проведение максимально активной химиотерапии, задачи которой – достижение объективного эффекта и перевод нерезектабельных метастазов в резектабельные (FOLFOX, XELOX или FOLFIRI, XELIRI, FOLFOXIRI) [9–11].

Уровень убедительности рекомендаций - С (уровень достоверности доказательств – 5).

- При потенциально резектабельных метастатических очагах в случае отсутствия мутаций в генах семейства RAS и BRAF и отсутствии MSI рекомендуется добавление к режимам химиотерапии FOLFIRI или FOLFOX или FOLFOXIRI цетуксимаба** или панитумумаба** либо бевацизумаба** для повышения вероятности ответа опухоли на лечение [99, 100].

Уровень убедительности рекомендаций - А (уровень достоверности доказательств – 1).

- При потенциально резектабельных метастатических очагах при наличии мутации RAS или BRAF рекомендовано добавление бевацизумаба** к любому из указанных выше режимов химиотерапии (FOLFOX XELOX или FOLFIRI, XELIRI). Другой возможной опцией повышения резектабельности является применение «тройной» комбинации FOLFOXIRI, к которой возможно добавление бевацизумаба** [100, 101]. После 4–6 циклов выполняется повторная оценка резектабельности, при отсутствии прогрессирования – одновременное или последовательное удаление метастазов и первичной опухоли. Далее – адъювантная химиотерапия по программе FOLFOX или XELOX до суммарной продолжительности 6 мес. (с учетом предоперационной химиотерапии). В случае прогрессирования/невозможности удаления метастатических очагов лечение проводится по принципам, указанным в пункте лечения пациентов с нерезектабельными метастазами [98].

Уровень убедительности рекомендаций - А (уровень достоверности доказательств – 1).

- При потенциально резектабельных метастатических очагах при наличии мутации BRAF с целью повышения вероятности ответа на лечение рекомендовано назначение режима химиотерапии FOLFOXIRI с MKAT (бевацизумабом**) [9, 98, 100, 101].

Уровень убедительности рекомендаций - А (уровень достоверности доказательств – 1).

Комментарии: в случае назначения таргетных препаратов, после перевода метастазов в операбельное состояние и выполнения R0-резекции метастатических очагов, проводится химиотерапия до суммарной продолжительности 6 мес. Цетуксимаб**, панитумумаб**, бевацизумаб** и иринотекан** в послеоперационном периоде следует отменить.

При R1/2 резекции возможно продолжение предоперационной комбинации химиопрепаратов и МКА до суммарной продолжительности 6 мес, последующим переходом на поддерживающую терапию.

- Рекомендовано при потенциально резектабельных метастазах с MSI-H рассматривать назначение в первой линии комбинации ниволумаба** и ипилимумаба** или при отсутствии мутаций в генах RAS – пембролизумаба** в монорежиме до прогрессирования или перевода опухоли в резектабельное состояние. Оптимальная продолжительность иммунотерапии после выполнения R0-резекции точно не определена, но при удовлетворительной переносимости рекомендуется на протяжении не менее 1 года с учетом предоперационного этапа [173-175].

Уровень убедительности рекомендаций – А (уровень достоверности доказательств – 2) для пембролизумаба и уровень убедительности рекомендаций – С (уровень достоверности доказательств – 4) для комбинации ниволумаба и ипилимумаба.

3.4. Функционально неоперабельный рак прямой кишки

- При функционально неоперабельном раке прямой кишки (на фоне тяжелой сопутствующей патологии) рекомендуется проведение паллиативного лекарственного лечения либо симптоматической терапии для увеличения продолжительности жизни и контроля симптомов со стороны опухоли. Возможно стентирование опухоли или формировании разгрузочной кишечной стомы [9, 102].

Уровень убедительности рекомендаций - С (уровень достоверности доказательств – 5).

Комментарии: риск проведения операции превышает риск, связанный с прогрессированием онкологического заболевания. Решение о наличии противопоказаний к хирургическому лечению может приниматься только на консилиуме с участием хирурга, терапевта, анестезиолога, реаниматолога. Пациенты данной группы подлежат паллиативному лекарственному лечению

либо симптоматической терапии. Возможно стентирование опухоли или формирование разгрузочной кишечной стомы.

3.5. Рецидивы рака прямой кишки

- При рецидиве рака прямой кишки рекомендовано проведение предоперационной дистанционной конформной лучевой терапии РОД 2 Гр, СОД 44 Гр на зону регионарного метастазирования, СОД 54–58 Гр на зону рецидива (в случае, если лучевая терапия не проводилась ранее), затем рассмотреть возможность повторного хирургического лечения, при невозможности проведения повторного хирургического лечения рекомендована системная химиотерапия [103–109].

Уровень убедительности рекомендаций - С (уровень достоверности доказательств – 4).

Комментарии: даже если пациенту ранее проводилась лучевая терапия, необходимо рассмотреть вопрос о возможности дополнительного облучения или локального стереотаксического лучевого воздействия. Операцию выполняют через 10–12 нед после химиолучевой терапии. В случае невозможности проведения лучевой терапии и выполнения хирургического вмешательства проводят паллиативную химиотерапию.

Выбор лечебной тактики осуществляется на мультидисциплинарном консилиуме с участием хирурга-проктолога, лучевого терапевта и химиотерапевта на основании результатов дооперационного обследования с определением клинической стадии заболевания.

- При рецидиве рака прямой кишки, если лучевая терапия проводилась ранее, с целью повышения вероятности выполнения хирургического лечения в объеме R0 рекомендованы консультация лучевого терапевта на предмет возможности проведения повторного курса лучевой терапии и проведение повторного курса лучевой терапии при технической возможности [110].

Уровень убедительности рекомендаций - В (уровень достоверности доказательств – 3).

Комментарии: конкретная схема и дозы повторных курсов лучевой терапии определяются индивидуально, т.к. возможность проведения повторного лечения зависит от большого количества факторов, включая использованное во время первого курса лучевой терапии оборудование, особенности выбранного во время первичного лечения объема облучения и сроков после завершения последнего курса лучевой терапии. Не всем пациентам возможно проведение повторных курсов лучевой терапии. Проведение повторных курсов лучевой терапии с СОД менее 30 Гр нецелесообразно.

3.6. Адьювантная химиотерапия

- Рекомендовано назначать адъювантную химиотерапию пациентам после хирургического лечения рака прямой кишки с целью снижения риска прогрессирования заболевания в зависимости от проведения предоперационной химиолучевой терапии, в случаях предоперационного химиолучевого лечения назначение адъювантной химиотерапии основано на результатах патологоанатомического исследования операционного материала:

– при урТ3-4N0 или урТ1-4N+ проводится адъювантная химиотерапия по схеме XELOX или FOLFOX, суммарно до 6 мес терапии (включая и длительность предоперационного лечения);

– при урТ1-2N0 проводится адъювантная химиотерапия аналогами пиримидина в монорежиме (в случае отсутствия MSI-H в опухоли) или 3 мес комбинацией XELOX;

– при урТ0N0 адъювантная химиотерапия не проводится или может быть проведена аналогами пиримидина в монорежиме или 3 мес терапии комбинацией XELOX;

– при рТ3-4N0 или рТ1-3N1-2 в случае, если лучевая терапия не была проведена до операции, адъювантная химиотерапия назначается по рекомендациям лечения рака ободочной кишки [111–117, 176].

Уровень убедительности рекомендаций - А (уровень достоверности доказательств – 2).

Комментарии: *общая продолжительность адъювантной химиотерапии составляет 6 мес. Принимая во внимание результаты исследования IDEA, несмотря на то что в анализ не включались пациенты, которым проводилась предоперационная ХЛТ, в ситуациях неудовлетворительной переносимости лечения, возможно при урТ0–3N0–1 ограничится проведением 3 мес химиотерапевтического лечения. Обнаруженная MSI-H опухоли при II стадии свидетельствует о хорошем прогнозе и проведение химиотерапии, как правило, не требуется при условии отсутствия рТ4N0. Минимальный объем химиотерапии при III стадии включает в себя аналоги пиримидина, которые можно применять в различных вариантах: инфузионный (модифицированный режим De Gramont) или перорально (капецитабин**) (таблица 3). Оптимальный объем адъювантной химиотерапии при III стадии включает комбинацию оксалиплатина** с аналогами пиримидина в течение 6 мес. Оптимальными являются режимы FOLFOX или XELOX. Комбинация оксалиплатина** со струйным фторурацилом** (режим FLOX) обладает схожей эффективностью, но сопряжена с высокой токсичностью (является вариантом выбора при развитии кардиотоксичности при применении капецитабина** или длительных инфузий фторурацила**) (см. таблицу 3). При развитии в процессе химиотерапии симптомов полинейропатии 2 степени рекомендуется отмена оксалиплатина и продолжение монотерапии аналогами пиримидина. В адъювантной терапии рака прямой кишки не должны применяться иринотекан** и таргетные препараты, в частности, бевацизумаб** и цетуксимаб**, панитумумаб**, афлиберцепт**, рамуцирумаб, регорафениб** [118], нет данных и об эффективности иммунотерапии в адъювантном режиме. Если адъювантное лечение не было начато в течение 3-4 мес, при отсутствии признаков прогрессирования, пациент остается под динамическим наблюдением.*

У пациентов 70 лет и старше, добавление оксалиплатина** к аналогам пириимидина не увеличивает значимо общей выживаемости [177–179], тем не менее режим химиотерапии в данной группе пациентов определяется индивидуально.

Таблица 3. Режимы аналогов пириимидина, применяемые в лечении колоректального рака

Режим	Схема
Модифицированный LV5FU2 (модифицированный режим De Gramount)	Кальция фолинат** 200 мг/м ² в/в в течение 2 ч с последующим болюсом ФУ** 400 мг/м ² и с последующей 46-часовой инфузией ФУ** 2400 мг/м ² (по 1200 мг/м ² в сутки) Начало очередного курса на 15-й день [180]
Капецитабин**	1250 мг/м ² 2 раза в сутки внутрь 1–14-й дни. Начало очередного курса на 22-й день

Таблица 4. Режимы оксалиплатина** и аналогов пириимидина, применяемые в лечении колоректального рака

Модифицированный FOLFOX 6	Оксалиплатин** 85 мг/м ² 2-часовая инфузия в 1-й день, кальция фолинат** 400 мг/м ² в/в в течение 2 ч с последующим болюсом ФУ** 400 мг/м ² в/в струйно и 46-часовой инфузией ФУ** 2400 мг/м ² (по 1200 мг/м ² в сутки). Начало очередного курса на 15-й день [180, 181]
XELOX	#Оксалиплатин 130 мг/м ² в/в кап в 1-й день, капецитабин** 2000 мг/м ² внутрь в сутки с 1-го по 14-й день, каждые 3 нед, начало очередного курса на 22-й день [182] #Оксалиплатин** 130 мг/м ² в/в кап в 1-й день, капецитабин** 825 мг/м ² внутрь 2 раза в сутки 1–14-й дни. Начало очередного курса на 22-й день
FLOX	Оксалиплатин** 85 мг/м ² в/в кап в течение 2 ч (дни 1, 15 и 29 каждого цикла) + кальция фолинат** 250 мг/м ² в/в струйно и с последующим болюсом ФУ** 500 мг/м ² еженедельно в течение 6 нед с последующим 2-недельным перерывом
FLOX (Nordic)	Оксалиплатин** в дозе 85 мг/м ² в/в кап в течение 2 ч 1 день + кальция фолинат** в дозе 60 мг/м ² в/в струйно с последующим болюсным введением фторурацила** в дозе 500 мг/м ² в 1 и 2 дни. Начало очередного курса – на 15 день [183, 184]

3.7. Паллиативная химиотерапия

- У пациентов со злокачественными опухолями толстой кишки **рекомендуется** проведение противоопухолевой лекарственной терапии в соответствие с общими принципами, изложенными в «Практических рекомендациях по общим вопросам проведения противоопухолевой лекарственной терапии» Российского общества клинической онкологии [185].

Уровень убедительности рекомендаций - С (уровень достоверности доказательств – 5).

- У пациентов с нерезектабельными метастазами и бессимптомной первичной опухолью с целью улучшения переносимости химиотерапии и качества жизни пациента **рекомендуется** не удалять первичную опухоль [186, 187].

Уровень убедительности рекомендаций - А (уровень достоверности доказательств – 2).

Комментарии: по результатам проспективного рандомизированного исследования удаление бессимптомной первичной опухоли при нерезектабельных метастазах не улучшает ни

выживаемость без прогрессирования, ни общую выживаемость, однако ухудшает переносимость химиотерапии.

- Рекомендуется в качестве первой линии терапии у отдельных пациентов с малосимптомным (статус ECOG 0-1) метастатическим раком прямой кишки, при невозможности назначения в 1 линии #иринотекана** или оксалиплатина**, назначать монотерапию аналогами пириимидина с или без добавления таргетных препаратов в зависимости от мутационного статуса (таблица 5). При прогрессировании заболевания рекомендуется рассмотреть возможность добавления к режиму оксалиплатина**, а в качестве 3 линии – иринотекана** в редуцированных дозах [98, 119–121]. Режимы дозирования указаны ниже.

Уровень убедительности рекомендаций - А (уровень достоверности доказательств – 1).

Таблица 5. Режимы применения аналогов пириимидина в лечении колоректального рака

Режим	Схема
Модифицированный LV5FU2 (модифицированный режим De Gramount)	Кальция фолинат**400 мг/м2 в/в в течение 2 ч с последующим болюсным введением фторурацила** 400 мг/м2 и последующей 46-часовой инфузией фторурацила** 2400 мг/м2 (по 1200 мг/м2 в сутки) Начало очередного курса на 15-й день1 [180]
Модифицированный LV5FU2 (модифицированный режим De Gramount) + цетуксимаб**	Кальция фолинат**400 мг/м2 в/в в течение 2 ч с последующим болюсным введением фторурацила** 400 мг/м2 и последующей 46-часовой инфузией #фторурацила** 2400 мг/м2 (по 1200 мг/м2 в сутки). Цетуксимаб** 400 мг/м2 в виде 1-часовой инфузии в 1-й день, далее по 250 мг/м2 еженедельно или #цетуксимаб** в режиме 500 мг/м2 в/в капельно 1 раз в 2 нед3 [188] Начало очередного курса на 15-й день
Модифицированный LV5FU2 (модифицированный режим De Gramount) + #панитумумаб**	Кальция фолинат**400 мг/м2 в/в в течение 2 ч с последующим болюсным введением фторурацила** 400 мг/м2 и последующей 46-часовой инфузией #фторурацила** 2400 мг/м2 (по 1200 мг/м2 в сутки). #Панитумумаб** 6 мг/кг в виде 1-часовой инфузии 1 день [189] Начало очередного курса на 15-й день4
Модифицированный LV5FU2 (модифицированный режим De Gramount) + бевацизумаб**	Кальция фолинат**400 мг/м2 в/в в течение 2 ч с последующим болюсным введением фторурацила** 400 мг/м2 и последующей 46-часовой инфузией #фторурацила** 2400 мг/м2 (по 1200 мг/м2 в сутки). Бевацизумаб** 5 мг/кг в/в капельно 1 день Начало очередного курса на 15-й день5 [190, 191]
Модифицированный LV5FU2 (модифицированный режим De Gramount) + #рамуцирумаб**	Кальция фолинат**400 мг/м2 в/в в течение 2 ч с последующим болюсным введением фторурацила** 400 мг/м2 и последующей 46-часовой инфузией #фторурацила** 2400 мг/м2 (по 1200 мг/м2 в сутки). #Рамуцирумаб** 8 мг/кг в/в капельно 1 день Начало очередного курса на 15-й день6 [192, 193]
Модифицированный LV5FU2 (модифицированный режим De Gramount) + #афлиберцепт**	Кальция фолинат**400 мг/м2 в/в в течение 2 ч с последующим болюсным введением фторурацила** 400 мг/м2 и последующей 46-часовой инфузией #фторурацила** 2400 мг/м2 (по 1200 мг/м2 в сутки). #Афлиберцепт** 4 мг/кг в/в капельно 1 день Начало очередного курса на 15-й день7, 8 [194]
Капецитабин**	2000 мг/м2 в сутки внутрь в 1–14-й дни Начало очередного курса на 22-й день9, 10 [195, 196]
Капецитабин** + бевацизумаб**	2000 мг/м2 в сутки внутрь в 1–14-й дни. Бевацизумаб** 7,5 мг/кг в/в капельно 1 день Начало очередного курса на 22-й день10 [197]

Примечания:

1 [Cheeseman S. L., Joel S. P., Chester J. D., Wilson G., Dent J. T., Richards F. J., and Seymour M. T. A «modified de Gramount» regimen of fluorouracil, alone and with oxaliplatin, for advanced colorectal cancer. *Br J Cancer* 2002 Aug 12;87\(4\):393–399. DOI: \[10.1038/sj.bjc.6600467\]\(#\).](#)

2 [Venook A.P., Niedzwiecki D., Lenz H.-J. et al. CALGB/SWOG 80405: Phase III trial of irinotecan/5-FU/leucovorin \(FOLFIRI\) or oxaliplatin/5-FU/leucovorin \(mFOLFOX6\) with bevacizumab or](#)

cetuximab for patients with KRAS wild-type untreated metastatic adenocarcinoma of the colon or rectum [abstract]. ASCO Meeting Abstracts 2014;32:LBA3.

3 [Munemoto Y.](#), [Nakamura M.](#), [Takahashi M.](#), [Kotaka M.](#), [Kuroda H.](#), [Kato T.](#), et al. SAPPHIRE: a randomized phase II study of planned discontinuation or continuous treatment of oxaliplatin after six cycles of modified FOLFOX6 plus panitumumab in patients with colorectal cancer. *Eur J Cancer* 2019;119:158–67. Doi: 10.1016/j.ejca.2019.07.006.

4 [Hurwitz H.I.](#), [Fehrenbacher L.](#), [Hainsworth J.D.](#), [Heim W.](#), [Berlin J.](#), [Holmgren E.](#) et al. Bevacizumab in combination with fluorouracil and leucovorin: an active regimen for first-line metastatic colorectal cancer. *J Clin Oncol* 2005 May 20;23(15):3502–8.

5 [Garcia-Carbonero R.](#), [Obermannova R.](#), [Bodoky G.](#), [Prausova J.](#), [Ciuleanu T.](#), [García Alfonso P.](#) et al. (2015) Quality-of-life results from RAISE: randomized, double-blind phase III study of FOLFIRI plus ramucirumab or placebo in patients with metastatic colorectal carcinoma after first-line therapy with bevacizumab, oxaliplatin, and a fluoropyrimidine. *Ann Oncol* 26:115.

6 [Garcia-Carbonero R.](#), [Obermannova R.](#), [Bodoky G.](#), [Prausova J.](#), [Ciuleanu T.](#), [García Alfonso P.](#) Et al. (2015) Quality-of-life results from RAISE: randomized, double-blind phase III study of FOLFIRI plus ramucirumab or placebo in patients with metastatic colorectal carcinoma after first-line therapy with bevacizumab, oxaliplatin, and a fluoropyrimidine. *Ann Oncol* 26:115.

7 [Van Cutsem E.](#), [Tabernero J.](#), [Lakomy R.](#), [Prenen H.](#), [Prausova J.](#), [Macarulla T.](#) et al. (2012) Addition of aflibercept to fluorouracil, leucovorin, and irinotecan improves survival in a phase III randomized trial in patients with metastatic colorectal cancer previously treated with an oxaliplatin-based regimen. *J Clin Oncol* 2012;30:3499–3506.

8 [Cunningham D.](#), [Lang I.](#), [Marcuello E.](#), [Lorusso V.](#), [Ocvirk J.](#), [Shin D.B.](#) et al. Bevacizumab plus capecitabine versus capecitabine alone in elderly patients with previously untreated metastatic colorectal cancer (AVEX): an open-label, randomized phase 3 trial. *Lancet Oncol* 2013 Oct;14(11):1077–85.

- Для подавляющего числа пациентов с метастатическим раком прямой кишки **рекомендуются** к применению в первой линии химиотерапии комбинации препаратов (mFOLFOX6, XELOX или XELIRI, FOLFIRI, FOLFOXIRI) на протяжении не менее 3–4 мес с последующей возможной поддерживающей терапией аналогами пиримидина (аналогами пиримидина) до прогрессирования [119–121].

Уровень убедительности рекомендаций - А (уровень достоверности доказательств – 1).

Комментарии: оксалиплатин** в монотерапии малоэффективен и должен применяться в комбинации с аналогами пиримидина. С целью профилактики фебрильной нейтропении при применении режима FOLFOXIRI возможно назначение филграстима** в дозе 5 мкг/кг п/к через 24 часа после завершения химиотерапии до восстановления показателей нейтрофилов или

пэгфилграстима** 6 мг п/к или эмпэгфилграстим** 7,5 мг п/к и через 24 часа после окончания химиотерапии 1 раз в 15 дней [198].

- У пациентов с клинически значимыми симптомами заболевания (ECOG 1-2) с обширной диссеминацией рекомендуется использование в первой линии двойных комбинаций препаратов (mFOLFOX6, XELOX или XELIRI, FOLFIRI) на протяжении не менее 3–4 мес с последующей возможной поддерживающей терапией аналогами пиримидина [119–121].

Уровень убедительности рекомендаций - А (уровень достоверности доказательств – 1).

Комментарии: в случае прогрессирования опухолевого процесса после первой линии терапии вторая линия может быть назначена пациентам с удовлетворительным общим статусом (ECOG ≤ 2). При рефрактерности к режиму FOLFOX (XELOX) в качестве второй линии обычно назначают режим FOLFIRI/XELIRI или монотерапию иринотеканом**, при рефрактерности к иринотекану** в 1 линии в режиме FOLFIRI – mFOLFOX6/XELOX (см. таблицы 3, 4). В случае, если прогрессирование заболевания отмечено после или во время адъювантной химиотерапии, оптимальным вариантом первой линии будет являться иринотекан-содержащая химиотерапия (FOLFIRI/XELIRI), что по результатам поданализов рандомизированных исследований показывает наилучшие результаты в сравнении с режимом FOLFOX или FOLFOXIRI. При прогрессировании на фоне или после терапии 1 линии по схеме FOLFOXIRI, оптимальным режимом 2 линии является FOLFIRI. При хорошем соматическом статусе возможно рассмотреть и повторное назначение режима FOLFOXIRI.

- Рекомендуется к вышеперечисленным режимам добавление МКА (бевацизумаб**, цетуксимаб** или панитумумаб**), что увеличивает продолжительность жизни [122, 123].

Уровень убедительности рекомендаций - А (уровень достоверности доказательств – 1).

Комментарии: режим дозирования определяется инструкциями по медицинскому применению конкретных лекарственных препаратов. В случае, когда результат мутационного анализа задерживается, возможно, начинать химиотерапию, а в дальнейшем при получении результата добавлять таргетный препарат со 2–4 курса. В монотерапии бевацизумаб** малоэффективен. Рекомендуется продолжение терапии бевацизумабом** с аналогами пиримидина до прогрессирования заболевания. В случае дальнейшего прогрессирования возможно продолжение бевацизумаба** со сменой режима. На сегодняшний день неизвестны клинические или молекулярные факторы, предсказывающие эффективность бевацизумаба**. Наибольшую активность бевацизумаб** демонстрирует в первой и во второй линиях терапии; добавление бевацизумаба** к режимам на основе оксалиплатина** или иринотекана** во второй линии лечения достоверно увеличивает продолжительность жизни. Во второй линии терапии возможно применение других антиангиогенных МКАТ – афлиберцепта** или рамуцирумаба**, которые применяются только в сочетании с режимом FOLFIRI. При развитии значимой токсичности возможно продолжать терапию афлиберцептом** или рамуцирумабом** или в сочетании с режимом De Gramont или иринотеканом**. В отличие от бевацизумаба*, при неоперабельных метастазах цетуксимаб* или панитумумаб** активны как в режиме монотерапии, так и в комбинации с химиотерапией, но лишь у пациентов с

отсутствием мутации в генах *RAS* и *BRAF* и при локализации первичной опухоли в левых отделах толстой кишки. Цетуксимаб** или панитумумаб** не должны применяться с капецитабином*, режимами *FLOX*, *XELOX*. Самостоятельная активность цетуксимаба* и панитумумаба** позволяет рекомендовать их режиме монотерапии в качестве 3–4-й линии. На поздних линиях возможно применение панитумумаба** или цетуксимаба** и при правосторонней локализации первичной опухоли при отсутствии мутаций в генах *RAS* и *BRAF*. Совместное применение бевацизумаба** и цетуксимаба** или панитумумаба** ухудшает результаты лечения и не рекомендуется. Сроки начала химиотерапии первой линии должны быть в рамках 28 дней с момента установки диагноза метастатического рака или удаления первичной опухоли при метастатическом раке.

Задачи паллиативной химиотерапии – увеличение продолжительности жизни, уменьшение симптомов болезни и улучшение качества жизни. Пациенты, получившие все три активных химиопрепарата (иринотекан**, оксалиплатин** и аналоги пиримидина), имеют достоверно большую продолжительность жизни. При этом не важно, за сколько линий терапии это удается реализовать. До сих пор четко не ясна оптимальная продолжительность первой линии терапии. Возможные варианты:

- 1) непрерывная терапия до прогрессирования заболевания или развития неприемлемой токсичности;
- 2) проведение лечения на протяжении не менее полугода с последующим наблюдением;
- 3) применение двойной комбинации в течение не менее 3–4 мес.

С последующей поддержкой аналогами пиримидина (стратегия «поддерживающей» терапии имеет преимущества перед полным прекращением лечения). В случае применения комбинации химиотерапии с бевацизумабом** поддерживающая терапия бевацизумабом** + аналогами пиримидина должна проводиться до появления признаков прогрессирования болезни или неприемлемой токсичности. При использовании комбинации химиотерапии с анти-EGFR антителами также рекомендуется поддерживающая терапия комбинацией инфузий кальция фолината, фторурацила и анти-EGFR антител (предпочтительно) или монотерапия антителами до прогрессирования заболевания.

На выживаемость пациентов влияет и последовательность назначения таргетной терапии. Так, если в первой линии терапии был бевацизумаб, то во второй линии оптимально продолжать антиангиогенную терапию даже при отсутствии мутаций в генах *RAS* и *BRAF*, что выигрывает в показателях выживаемости в сравнении с пациентами, которым во второй линии назначали цетуксимаб** или панитумумаб** [199, 200].

Если в первой линии был цетуксимаб или панитумумаб, во второй линии рекомендуется назначать схемы с включением бевацизумаба** или афлиберцепта** или рамуцирумаба**. Продолжение цетуксимаба** или панитумумаба** при прогрессировании на данном классе препаратов не улучшает показатели выживаемости пациентов даже при отсутствии мутаций в генах *RAS* и *BRAF* [235].

- У пациентов с MSI-H в 1-й линии **рекомендуется** назначить пембролизумаб** в монорежиме или комбинацию ипилимумаба** с ниволумабом** [138, 139].

Уровень убедительности рекомендаций – А (уровень достоверности доказательств –

2) для пембролизумаба

Уровень убедительности рекомендаций – С (уровень достоверности доказательств – 4) для комбинации ниволумаба и ипилимумаба

Комментарии: у пациентов с мутацией в гене KRAS пембролизумаб** в монорежиме был менее эффективен в 1-й линии, чем у пациентов без мутаций; при применении ипилимумаба** с ниволумабом** данной тенденции отмечено не было. Ввиду риска раннего прогрессирования при монотерапии рака толстой кишки анти-PD1-антителами у пациентов с большим объемом опухолевого поражения следует рассмотреть возможность назначения комбинации режима FOLFOX/XELOX с пембролизумабом** или ниволумабом**. Эффективность комбинации FOLFOX/XELOX с анти-PD1-антителами в 1-й линии продемонстрирована в рандомизированных исследованиях III фазы при распространенном раке желудка. При отсутствии прогрессирования возможно прекратить лечение после 1 года терапии анти-PD1-антителами [201]

- **Рекомендуется** у пациентов с прогрессированием или непереносимостью на оксалиплатине**, иринотекане** и аналогах фторпиримидинов, бевацизумабе** и анти-EGFR антителах (по показаниям) назначение препарата регорафениба**. Рекомендуется начинать терапию #регорафенибом** в следующем режиме: 80 мг/сут *p.o.* – 1-я неделя, 120 мг/сут *p.o.* – 2-я неделя, 160 мг/сут *p.o.* – 3-я неделя, затем – 1 нед перерыв. Эскалация дозы возможна только при удовлетворительной переносимости препарата [202].

Уровень убедительности рекомендаций - А (уровень достоверности доказательств – 1).

Комментарии: проведенные исследования показали, что возможно проводить терапию #регорафенибом** в режиме: 80 мг/сут внутрь – 1-я неделя, 120 мг/сут внутрь – 2-я неделя, 160 мг/сут внутрь – 3-я неделя, затем 1 нед перерыва. Эскалация дозы возможна только при удовлетворительной переносимости препарата.

- **Рекомендуется** в 3 и последующих линиях терапии при гиперэкспрессии или амплификации гена Her-2/neu при отсутствии мутаций в генах RAS и BRAF назначение комбинаций #трастузумаба** и #лапатиниба** или #трастузумаба** и #пертузумаба** [158, 203].

Уровень убедительности рекомендаций - С (уровень достоверности доказательств – 4).

- **Рекомендуется** во 2-й и более поздних линиях терапии при наличии у пациента MSI-H назначение монотерапии анти-PD1 антитела – #ниволумаба** или #пембролизумаба** в монорежиме или комбинацией #ниволумаба** и #ипилимумаба** [124–126]. Последний вариант характеризуется большей частотой объективных ответов, однако данных по сравнению отдаленных параметров выживаемости не представлено. При отсутствии

прогрессирования возможно прекратить лечение после 1 года терапии анти-PD1-антителами [201].

Уровень убедительности рекомендаций - А (уровень достоверности доказательств – 2).

- Ослабленным пациентам с ECOG >2 в качестве первой линии рекомендуется малотоксичная монокимиотерапия аналогами пиримидина с или без таргетной терапии в зависимости от мутационного статуса и локализации первичной опухоли или симптоматическая терапия, а при наличии MSI-H – #ниволумаба** или #пембролизумаба** или комбинацию #ипилилумаба** с #ниволумабом** [9, 125, 127].

Уровень убедительности рекомендаций - С (уровень достоверности доказательств – 4).

- В 3 и последующих линиях терапии рекомендовано повторное назначение режимов химиотерапии с или без таргетной терапии, которые были эффективны в ранее проведенных линиях лечения [205–207].

Уровень убедительности рекомендаций - В (уровень достоверности доказательств – 3).

- Рекомендуется при мутации в гене BRAF в качестве первой линии при удовлетворительном состоянии пациента и при отсутствии противопоказаний назначать режим FOLFOXIRI или FOLFOX с добавлением МКАТ бевацизумаба** [128, 208].

Уровень убедительности рекомендаций - В (уровень достоверности доказательств – 2).

Комментарии: Применение режима FOLFOXIRI с бевацизумабом** определяет большую частоту объективных эффектов, но не увеличивает выживаемость без прогрессирования и общую выживаемость в сравнении с двойными комбинациями с бевацизумабом**. При прогрессировании заболевания в ходе 1 линии терапии при мутации в гене BRAF возможно назначение режима FOLFIRI с использованием афлиберцепта*/бевацизумаба**/рамуцирумаба** [131–133, 209] или комбинации цетуксимаба** или панитумумаба** с #вемурафенибом*/#дабрафенибом* и #траметинибом** [86, 87] (см. табл. 6). В случае невозможности назначения химиотерапии в 1 линии терапии при мутации в гене BRAF возможно рассмотреть терапию комбинации цетуксимаба** или панитумумаба** с #вемурафенибом*/#дабрафенибом* с/без #кобиметинибом/раметинибом** [210] (таблица 6). При сочетании мутации в гене BRAF и MSI-H предпочтение отдается иммунотерапии: комбинации ипилилумаба** с ниволумабом** или пембролизумабу** или ниволумабу** в монорежиме [174]. При отсутствии прогрессирования возможно прекратить лечение после 1 года терапии анти-PD1-антителами [201]

Таблица 6. Режимы с иринотеканом** и моноклональные антитела, применяемые в лечении колоректального рака

Режим	Схема
-------	-------

Режим	Схема
FOLFIRI	Иринотекан** 180 мг/м ² в виде 90-минутной инфузии в 1-й день, кальция фолинат** 400 мг/м ² в/в в течение 2 ч с последующим болюсным введением фторурацила** 400 мг/м ² в/в струйно и 46-часовой инфузией #фторурацила** 2400 мг/м ² (по 1200 мг/м ² в сутки) Начало очередного курса на 15-й день
FOLFOXIRI*	#Иринотекан** 165 мг/м ² в виде 90-минутной инфузии в 1-й день, оксалиплатин** 85 мг/м ² в виде 2-часовой инфузии в 1-й день, кальция фолинат** 200 мг/м ² в/в в течение 2 ч с последующей 48-часовой инфузией #фторурацила** 3200 мг/м ² [127] Начало очередного курса на 15-й день
XELIRI*	Иринотекан** 180–200 мг/м ² в виде 90-минутной инфузии в 1-й день, #капецитабин** 1600–1800 мг/м ² внутрь в сутки в 1–14-й дни Начало очередного курса на 22-й день [128]
#Иринотекан**	250–300 мг/м ² в виде 90-минутной инфузии в 1-й день Начало очередного курса на 22-й день [126]
#Иринотекан**	150–180 мг/м ² в виде 90-минутной инфузии в 1-й день Начало очередного курса на 15-й день ¹
Бевацизумаб**	7,5 мг/кг в виде 90–60–30-минутной инфузии каждые 3 нед или 5 мг/кг каждые 2 нед (в зависимости от применяемого режима химиотерапии может применяться с любым режимом химиотерапии метастатического рака толстой кишки)
Афлиберцепт**	4 мг/кг в виде 1-часовой инфузии каждые 2 нед (вместе с режимом FOLFIRI или режимом De Gramount или иринотеканом во 2 и последующих линиях терапии)
Цетуксимаб**	400 мг/м ² в виде 1-часовой инфузии в 1-й день, далее по 250 мг/м ² еженедельно (может применяться в монорежиме, в комбинации с иринотеканом**, с режимами De Gramount, FOLFOX, FOLFIRI и FOLFOXIRI при метастатическом раке толстой кишки) Возможно назначение #цетуксимаба** в режиме 500 мг/м ² в/в капельно 1 раз в 2 нед [129]
Панитумумаб**	6 мг/кг в виде 1-часовой инфузии каждые 2 нед (может применяться в монорежиме, в комбинации с иринотеканом**, с режимами De Gramount, FOLFOX, FOLFIRI и FOLFOXIRI при метастатическом раке толстой кишки)
Рамуцирумаб**	8 мг/кг в виде 1-часовой инфузии каждые 2 нед (вместе с режимом FOLFIRI или режимом De Gramount или иринотеканом во 2-й и последующих линиях терапии)
#Регорафениб**	160 мг 1 раз в день р.о. в 1–21-й дни, 1 нед перерыва (соотв. инструкции) или 80 мг в сутки внутрь – 1-я неделя, 120 мг/сут внутрь – 2-я неделя, 160 мг/сут внутрь – 3-я неделя, затем – 1 нед перерыва. Эскалация дозы возможна только при удовлетворительной переносимости препарата [130, 211]
#Пембролизумаб**	200 мг в/в капельно 30 мин каждые 3 нед или 400 мг в/в каждые 6 нед (только при MSI-H) [212]
Ниволумаб**	3 мг/кг в/в или 240 мг капельно 30 мин каждые 2 нед или 480 мг в/в каждые 4 нед (только при MSI-H) [125]
#Ниволумаб** + #ипилимумаб**	#Ниволумаб** 3 мг/кг в/в капельно 30 мин каждые 3 нед и #ипилимумаб** 1 мг/кг в/в капельно 30 мин 1 раз в 3 нед (4 введения, в дальнейшем через 3 недели после последнего введения ипилимумаба продолжается монотерапия ниволумабом** в дозе 240 мг или 3 мг/кг в/в капельно 1 раз в 2 нед или 480 мг в/в капельно 1 раз в 4 нед (во 2-й и последующих линиях) (только при MSI-H) [213] или #Ниволумаб** 3 мг/кг в/в капельно 30 мин каждые 2 нед и #ипилимумаб** 1 мг/кг в/в капельно 30 мин 1 раз в 6 нед до прогрессирования или непереносимой токсичности в первой линии ²
#Трастузумаб** + #лапатиниб**	#Трастузумаб** 4 мг/кг в/в в первый день первого цикла, затем 2 мг/кг в/в – еженедельно. #Лаплатиниб**# 1000 мг внутрь ежедневно (только при гиперэкспрессии или амплификации Her-2/neu) [158]
#Трастузумаб** + #пертузумаб**	#Трастузумаб** 8 мг/кг в/в – нагрузочная доза в первый день первого цикла, затем 6 мг/кг в/в – каждые 21 день. #Пертузумаб** – 840 мг в/в нагрузочная доза в первый день первого цикла, затем 420 мг в/в – каждые 21 день (только при гиперэкспрессии или амплификации Her-2/neu) 3

*Режим характеризуется более высокой, чем FOLFIRI, частотой развития диареи. Возможность проведения химиотерапии в сочетании с таргетной терапией в соответствии с рекомендациями определяется доступностью лекарственных препаратов

Примечания:

[/Weijian Guo, Xiaowei Zhang, Yusheng Wang, Wen Zhang, Xin Liu, Wei Shen, Yifu He, Xiaodong Zhu, Zhiyu Chen, Hong Qiang Wang, Mingzhu Huang, Zhe Zhang, Xiaoying Zhao, Lixin Qiu, Chenchen Wang, Xuedan Sheng. FOLFIRI versus irinotecan monodrug as second-line treatment in metastatic colorectal cancer patients: An open, multicenter, prospective, randomized controlled phase III clinical](#)

2 [Heinz-Josef Lenz](#), [Sara Lonardi](#), [Vittorina Zagonel](#), [Eric Van Cutsem](#), [M. Luisa Limon](#), [Ka Yeung Mark Wong](#), et al. Nivolumab (NIVO) + low-dose ipilimumab (IPI) as first-line (1L) therapy in microsatellite instability-high/DNA mismatch repair deficient (MSI-H/dMMR) metastatic colorectal cancer (mCRC): Clinical update. *Journal of Clinical Oncology* 2019 May 20;37:15_suppl;3521–3521. DOI: 10.1200/JCO.2019.37.15_suppl.3521.

3 [Funda Meric-Bernstam](#), [Herbert Hurwitz](#), [Kanwal Pratap Singh Raghav](#), [Robert R McWilliams](#), [Marwan Fakih](#), [Ari VanderWalde](#), et al. Pertuzumab plus trastuzumab for HER2-amplified metastatic colorectal cancer (MyPathway): an updated report from a multicentre, open-label, phase 2a, multiple basket study. *Lancet Oncol* 2019 Apr;20(4):518–530. DOI: 10.1016/S1470-2045(18)30904-5.

Таблица 7. Режимы, применяемые в лечении колоректального рака с мутацией в гене BRAF во 2 и последующих линиях лечения

Режим	Схема
FOLFIRI	Иринотекан** 180 мг/м ² в виде 90-минутной инфузии в 1-й день, кальция фолинат** 400 мг/м ² в/в в течение 2 ч с последующим болюсным введением фторурацила** 400 мг/м ² в/в струйно и 46-часовой инфузией #фторурацила** 2400 мг/м ² (по 1200 мг/м ² в сутки). Начало очередного курса на 15-й день [214] Возможно добавление бевацизумаба** 5 мг/кг, или афлиберцепта** 4 мг/кг, или рамуцирумаба** 8 мг/кг в/в капельно в 1-й день каждого курса
#Иринотекан** + BRAF ингибитор + #цетуксимаб**	#Иринотекан** 180 мг/м ² 90-минутная инфузия в 1-й день, #цетуксимаб** 400 мг/м ² в/в капельно 1-й день, затем по 250 мг/м ² в/в капельно еженедельно с 8-го дня, #вемурафениб** 960 мг внутрь 2 раза в день ежедневно1 [188]
BRAF + MEK ингибитор + панитумумаб** или #цетуксимаб**	#Дабрафениб 150 мг 2 раза в сутки внутрь ежедневно, #Траметиниб 2 мг 1 раз в день внутрь ежедневно, панитумумаб** 6 мг/кг в/в капельно 1 день 1 раз в 2 нед или #цетуксимаб 400 мг/м ² в/в капельно 1 день, затем по 250 мг/м ² в/в капельно еженедельно2 [215, 216]
BRAF ингибитор + панитумумаб** или цетуксимаб**	#Дабрафениб 150 мг 2 раза в сутки внутрь ежедневно панитумумаб** 6 мг/кг в/в капельно 1 день 1 раз в 2 нед или #цетуксимаб** 400 мг/м ² в/в капельно 1 день, затем по 250 мг/м ² в/в капельно еженедельно [215–217] или #вемурафениб** 960 мг внутрь 2 раза в день ежедневно панитумумаб** 6 мг/кг в/в капельно 1 день 1 раз в 2 нед или #цетуксимаб** 400 мг/м ² в/в капельно 1 день, затем по 250 мг/м ² в/в капельно еженедельно3 [218, 219]
BRAF + MEK ингибиторы	#Дабрафениб 150 мг 2 раза в сутки внутрь ежедневно, #Траметиниб 2 мг 1 раз в день внутрь ежедневно4] или #вемурафениб** 960 мг внутрь 2 раза в день ежедневно и #кобиметиниб 60 мг внутрь 1 раз в день 1-21 дни 1 нед перерыв, каждые 28 дней5
Возможность проведения химиотерапии в сочетании с таргетной терапией в соответствии с рекомендациями определяется доступностью лекарственных препаратов	

Примечания:

1 [Kopetz S.](#), [Guthrie K.A.](#), [Morris V.K.](#) et al. Randomized trial of irinotecan and cetuximab with or without vemurafenib in BRAF-mutant metastatic colorectal cancer (SWOG S1406). *J Clin Oncol* (Published online) 2020 December 23. DOI:10.1200/JCO.20.01994.

2 [Corcoran R.B.](#); [Andre T.](#); [Atreya C.E.](#); [Schellens J.H.M.](#); [Yoshino T.](#); [Bendell J.C.](#); [Hollebecque A.](#); [McRee A.J.](#); [Siena S.](#); [Middleton G.](#) et al. Combined BRAF, EGFR, and MEK inhibition in patients with BRAFV600E-mutant colorectal cancer. *Cancer Discov* 2018;8;428–443.

3Corcoran R.B., Andre, T., Atreya C.E., Schellens J.H.M., Yoshino T., Bendell J.C., Hollebecque A., McRee A.J., Siena S., Middleton G. et al. Combined BRAF, EGFR, and MEK inhibition in patients with BRAFV600E-mutant colorectal cancer. *Cancer Discov* 2018;8;428–443.

4Corcoran R.B., Atreya C.E., Falchook G.S., Kwak E.L., Ryan D.P., Bendell J.C., Hamid O., Messersmith W.A., Daud A., Kurzrock R. et al. Combined BRAF and MEK inhibition with dabrafenib and trametinib in BRAF V600-mutant colorectal cancer. *J Clin Oncol* 2015;33;4023–4031.

5Kelsey Klute, Elizabeth Garrett-Mayer, Susan Halabi, Pam K. Mangat, Reza Nazemzadeh, Kathleen J Yost, Nicole L. Butler, Venu Perla, Richard L. Schilsky. Cobimetinib plus vemurafenib (C+V) in patients (Pts) with colorectal cancer (CRC) with BRAF V600E mutations: Results from the TAPUR Study. *Journal of Clinical Oncology* 2020 February 01;38:4_suppl;122–122. DOI: 10.1200/JCO.2020.38.4_suppl.122.

- **Рекомендовано** с целью снижения числа осложнений у пациентов, получающих длительные (свыше 6 часов) инфузии фторурацила**, выполнять их через центральный венозный доступ с применением инфузوماتов [88].

Уровень убедительности рекомендаций - С (уровень достоверности доказательств – 4).

3.8. Симптоматическая терапия

- Пациентам с острым кровотечением с целью его остановки рекомендуется выполнить срочное эндоскопическое исследование, системную гемостатическую терапию. В зависимости от результатов исследования производят эндоскопическую остановку кровотечения. При невозможности/неэффективности эндоскопического гемостаза проводится экстренное хирургическое вмешательство [9–11].

Уровень убедительности рекомендаций - С (уровень достоверности доказательств – 5).

- При опухолевом стенозе с развитием кишечной непроходимости с целью ее разрешения рекомендуется установка саморасправляющегося стента в зону опухолевого стеноза или оперативное лечение (колостомия/илеостомия) [133].

Уровень убедительности рекомендаций - С (уровень достоверности доказательств – 4).

- В лечении болевого синдрома у пациентов с нерезектабельными метастазами рака прямой кишки рекомендуется проведение дистанционной лучевой терапии, медикаментозной терапии, локорегионарной анестезии в зависимости от причины болевого синдрома [59, 103, 134].

Уровень убедительности рекомендаций - С (уровень достоверности доказательств – 5).

- При лечении асцита у пациентов с нерезектабельными метастазами рака прямой кишки рекомендуется рассмотреть возможность применения диуретиков и лапароцентеза. При

рефрактерном асците, обусловленном канцероматозом брюшины, рекомендовано рассмотреть вопрос о внутрибрюшинной химиотерапии [135].

Уровень убедительности рекомендаций - С (уровень достоверности доказательств – 5).

***Комментарии:** целями так называемой «наилучшей поддерживающей терапии» (best supportive care) являются профилактика и облегчение симптомов заболевания, а также поддержание качества жизни пациентов и их близких независимо от стадии заболевания и потребности в других видах терапии. В случае рака прямой кишки меры, направленные на облегчение основных симптомов, способствуют увеличению продолжительности жизни.*

Принципы лечения и профилактики тошноты и рвоты у пациентов раком прямой кишки соответствуют принципам, изложенным в рекомендациях «Практические рекомендации по профилактике и лечению тошноты и рвоты у онкологических больных» [220].

Принципы лечения и профилактики костных осложнений у пациентов раком прямой кишки соответствуют принципам, изложенным в методических рекомендациях «Использование остеомодифицирующих агентов (ОМА) для профилактики и лечения патологии костной ткани при злокачественных новообразованиях» [221].

Принципы профилактики и лечения инфекционных осложнений и фебрильной нейтропении у пациентов раком прямой кишки соответствуют принципам, изложенным в методических рекомендациях «Практические рекомендации по диагностике и лечению фебрильной нейтропении» [222].

Принципы профилактики и лечения гепатотоксичности у пациентов раком прямой кишки соответствуют принципам, изложенным в методических рекомендациях «Клинические рекомендации по коррекции гепатотоксичности, индуцированной противоопухолевой терапией» [223].

Принципы профилактики и лечения сердечно-сосудистых осложнений у пациентов раком прямой кишки соответствуют принципам, изложенным в методических рекомендациях «Практические рекомендации по коррекции кардиоваскулярной токсичности противоопухолевой лекарственной терапии» [224].

Принципы профилактики и лечения кожных осложнений у пациентов раком прямой кишки соответствуют принципам, изложенным в методических рекомендациях «Практические рекомендации по лекарственному лечению дерматологических реакций у пациентов, получающих противоопухолевую лекарственную терапию» [225].

Принципы нутритивной поддержки у пациентов раком прямой кишки соответствуют принципам, изложенным в методических рекомендациях «Практические рекомендации по нутритивной поддержке онкологических больных» [226].

Принципы профилактики и лечения нефротоксичности у пациентов раком прямой кишки соответствуют принципам, изложенным в методических рекомендациях «Практические

рекомендации по коррекции нефротоксичности противоопухолевых препаратов» [227].

Принципы профилактики и лечения тромбозов и тромбоэмболических осложнений у пациентов раком прямой кишки соответствуют принципам, изложенным в методических рекомендациях «Практические рекомендации по профилактике и лечению тромбозов и тромбоэмболических осложнений у онкологических больных» [228].

Принципы профилактики и лечения последствий экстравазации лекарственных препаратов у пациентов раком прямой кишки соответствуют принципам, изложенным в методических рекомендациях «Рекомендации по лечению последствий экстравазации противоопухолевых препаратов» [229].

Принципы профилактики и лечения иммуноопосредованных нежелательных явлений у пациентов раком прямой кишки соответствуют принципам, изложенным в методических рекомендациях «Практические рекомендации по управлению иммуноопосредованными нежелательными явлениями» [230].

Принципы профилактики и лечения анемии у пациентов с раком прямой кишки соответствуют принципам, изложенным в клинических рекомендациях «Анемия при злокачественных новообразованиях», размещенным в рубрикаторе клинических рекомендаций Минздрава России [231].

4. Медицинская реабилитация и санаторно-курортное лечение, медицинские показания и противопоказания к применению методов медицинской реабилитации, в том числе основанных на использовании природных лечебных факторов

4.1. Предреабилитация

- Рекомендуется рассматривать проведение предреабилитации всем пациентам с целью снижения риска осложнений лечения, что включает в себя физическую подготовку (ЛФК), психологическую и нутритивную поддержку, информирование пациентов [136, 137].

Уровень убедительности рекомендаций - С (уровень достоверности доказательств – 5).

Комментарии: проведение предреабилитации значительно ускоряет функциональное восстановление, сокращает сроки пребывания в стационаре после операции и снижает частоту развития осложнений и летальных исходов на фоне лечения онкологического заболевания.

- Рекомендуется объяснять всем пациентам эффективность увеличения физической активности за 2 нед до операции с целью снижения риска осложнений лечения [138].

Уровень убедительности рекомендаций - С (уровень достоверности доказательств – 5).

Комментарии: увеличение физической активности улучшает качество жизни в послеоперационном периоде, позволяя быстрее вернуться к полноценной повседневной активности. Программа комплексной предреабилитации у пациентов с колоректальным раком, которая включает в себя занятия ЛФК в домашних условиях (комплекс физической нагрузки средней интенсивности, включающей в себя как аэробную, так и анаэробную нагрузку), консультирование по питанию, работу с психологом на преодоление тревоги и депрессии (начинается за 28 дней до операции и продолжается в течение 8 нед после) значительно улучшает качество жизни в послеоперационном периоде [139].

Психологическая поддержка в плане предреабилитации улучшает настроение, снижает уровень тревоги и депрессии. Пациенты, прошедшие курс психологической предреабилитации лучше адаптируются к повседневной жизни после хирургического лечения. Психологическая предреабилитация, включающая методики, направленные на работу со стрессом (методики релаксации, формирование позитивного настроения) в течение 40–60 мин 6 дней в неделю, которая начинается за 5 дней до операции и продолжается 30 дней после значительно улучшает качество жизни [140].

4.2. Реабилитация при хирургическом лечении

4.2.1. I этап реабилитации при хирургическом лечении

- Рекомендуется пациентам, которым проводится хирургическое лечение по поводу рака прямой кишки, с целью снижения риска периоперационных осложнений использовать тактику fast track rehabilitation («быстрый путь»/ERAS (early rehabilitation after surgery – ранняя реабилитация после операции)), включающую в себя комплексное обезболивание, раннее энтеральное питание, отказ от рутинного применения зондов и дренажей, раннюю мобилизацию (активизация и вертикализация) пациентов с 1–2 суток после операции [141].

Уровень убедительности рекомендаций - А (уровень достоверности доказательств – 1).

Комментарии: данная тактика не увеличивает риски ранних послеоперационных осложнений, частоту повторных госпитализаций.

- Рекомендуется пациентам, которым проводится хирургическое лечение, с целью снижения риска послеоперационных осложнений применение побудительной спирометрии, подъем головного конца кровати на 30 ° и более, раннее начало дыхательной гимнастики и ранняя активизация пациентов [142].

Уровень убедительности рекомендаций - С (уровень достоверности доказательств – 5).

Комментарии: указанные меры помогают в профилактике осложнений со стороны дыхательной системы в послеоперационном периоде. Дыхательная гимнастика начинается сразу после нормализации сознания пациента после операции. Тактике дыхательной гимнастики в послеоперационном периоде пациент обучается до операции. После проведения оперативного лечения у пациентов с колоректальным раком рекомендовано выполнение диафрагмального дыхания, которое способствует улучшению циркуляции лимфы в организме и позволяет вентилировать нижние доли легких, которые при грудном типе дыхания обычно наполняются воздухом недостаточно [143].

4.2.2. II этап реабилитации при хирургическом лечении

- Рекомендуется у пациентов, у которых развился синдром низкой передней резекции, для оптимизации его лечения, тактику лечения синдрома низкой передней резекции определять после функционального обследования, включающего в себя методики аноректальной манометрии и сфинктерометрии [144, 145].

Уровень убедительности рекомендаций - С (уровень достоверности доказательств – 5).

- Рекомендуется при нарушении мочеиспускания и эректильной дисфункции рассмотреть назначение упражнений для укрепления мышц тазового дна, Biofeedback-терапии, тиббиальной нейромодуляции, электростимуляции мышц тазового дна и промежности [144].

Уровень убедительности рекомендаций - В (уровень достоверности доказательств – 3).

- Рекомендовано при возникновении лимфедемы нижних конечностей для ее лечения проведение следующих реабилитационных мероприятий: проводить полную противоотечную терапию, включающую в себя мануальный лимфодренаж, ношение компрессионного трикотажа, выполнение комплекса ЛФК, уход за кожей [146].

Уровень убедительности рекомендаций – В (уровень достоверности доказательств – 2).

4.2.3. III этап реабилитации при хирургическом лечении

- Рекомендуется пациентам после хирургического лечения с целью ускорения реабилитации, снижения усталости, повышения качества сна давать рекомендации по выполнению комплекса ЛФК и повышению физической активности пациентам с метастатическим раком прямой кишки [147, 148].

Уровень убедительности рекомендаций - В (уровень достоверности доказательств – 2).

Комментарии: повышение физической активности уменьшает слабость, увеличивает мобильность, снижает уровень депрессии и улучшает качество жизни.

- Не рекомендуется ограничивать пациентам раком прямой кишки показания к химиотерапии, пребывание на солнце, учитывая отсутствие опубликованных данных о негативном влиянии данных факторов и возможном влиянии данных ограничений на психологическое состояние пациентов [149].

Уровень убедительности рекомендаций - С (уровень достоверности доказательств – 5).

Комментарии: отсутствуют данные о повышении риска прогрессирования опухолевого процесса при использовании данных методов реабилитации.

4.3. Реабилитация при химиотерапии

- Во время проведения химиотерапии с целью снижения риска побочных эффектов лечения, усталости рекомендуется выполнение комплекса ЛФК, методики релаксации, включающие в себя диафрагмальное дыхание и прогрессирующую мышечную релаксацию [150, 151].

Уровень убедительности рекомендаций - В (уровень достоверности доказательств – 1).

Комментарии: объем и интенсивность ЛФК подбирается индивидуально исходя из степени слабости (легкая, средняя, тяжелая). При улучшении общего состояния возможно увеличить интенсивность ЛФК. Рекомендуется сочетание аэробной нагрузки и силовой.

- Во время проведения химиотерапии с целью снижения риска побочных эффектов лечения, усталости рекомендуется рассмотреть возможность назначения курса массажа [150, 151].

Уровень убедительности рекомендаций - В (уровень достоверности доказательств – 2).

- Во время третьего этапа реабилитации с целью ускорения восстановления пациента, снижения усталости рекомендовано ведение активного образа жизни, выполнение комплексов ЛФК после комбинированного лечения колоректального рака [138, 139].

Уровень убедительности рекомендаций - А (уровень достоверности доказательств – 2).

Комментарии: выполнение комплекса ЛФК пациентами с рецидивом рака, снижает риск общей смертности на 29 %. Выполнение комплекса ЛФК и физическая активность пациентов с диссеминированным опухолевым процессом уменьшает слабость, увеличивает мобильность, снижает уровень депрессии и улучшает качество жизни.

4.4. Реабилитация при лучевой терапии

- Рекомендуется рассмотреть применение комплекса ЛФК (аэробной нагрузки в сочетании с силовой) на фоне лучевой терапии у пациентов раком прямой кишки с целью снижения побочных эффектов лечения [150, 151].

Уровень убедительности рекомендаций - В (уровень достоверности доказательств – 1).

Комментарии: проведение комплекса ЛФК увеличивает плотность костной ткани и выносливость пациента на фоне лучевой терапии.

- Рекомендуется для профилактики лучевого дерматита у пациентов с раком прямой кишки рассмотреть, получающим лучевую терапию, применение низкоинтенсивной лазеротерапии. Низкоинтенсивная лазеротерапия применяется через 3 дня после начала лучевой терапии, 3 дня в неделю для профилактики лучевого дерматита [152].

Уровень убедительности рекомендаций - С (уровень достоверности доказательств – 5).

5. Профилактика и диспансерное наблюдение, медицинские показания и противопоказания к применению методов профилактики

- Рекомендуется соблюдать следующую периодичность обследований пациентов после завершения лечения по поводу рака прямой кишки с целью своевременной диагностики прогрессирования заболевания при его развитии: в первые 1–2 года обследование рекомендуется проводить каждые 3–6 мес, на сроке 3–5 лет – 1 раз в 6–12 мес. После 5 лет с момента операции обследования проводятся ежегодно или при появлении жалоб. У пациентов с высоким риском рецидива перерыв между обследованиями может быть сокращен. Обследование пациента включает следующие мероприятия [153]:
 - анамнез и физикальное обследование (пальцевое исследование прямой кишки);
 - исследование уровня ракового эмбрионального антигена в крови, (если был повышен исходно) каждые 3 мес первые 2 года и далее каждые 6 мес в последующие 3 года;
 - колоноскопия через 1 и 3 года после резекции первичной опухоли, далее каждые 5 лет с целью выявления метастатической опухоли или удаления обнаруженных полипов толстой кишки. При выявлении полипов колоноскопия выполняется ежегодно (В). В случае если до начала лечения колоноскопия не была выполнена по причине стенозирующей опухоли, она производится через 3–6 мес после ее резекции;
 - УЗИ органов брюшной полости и малого таза каждые 3–6 мес в зависимости от риска прогрессирования;
 - рентгенография органов грудной клетки каждые 12 мес;
 - КТ органов грудной и брюшной полости с внутривенным контрастированием - однократно в сроки 12–18 мес после операции [9–11, 154].

Уровень убедительности рекомендаций – А (уровень достоверности доказательств – 1).

Комментарии: задачей наблюдения является раннее выявление прогрессирования заболевания с целью раннего начала химиотерапии или хирургического лечения резектабельных метастатических очагов, рецидивных опухолей, а также выявление метастатических опухолей прямой кишки (см. Приложение А3. План контрольных обследований пациента после завершения лечения).

6. Организация оказания медицинской помощи

Медицинская помощь, за исключением медицинской помощи в рамках клинической апробации, в соответствии с федеральным законом от 21.11.2011 № 323-ФЗ (ред. от 25.05.2019) «Об основах охраны здоровья граждан в Российской Федерации», организуется и оказывается:

- 1) в соответствии с положением об организации оказания медицинской помощи по видам медицинской помощи, которое утверждается уполномоченным федеральным органом исполнительной власти;
- 2) в соответствии с порядком оказания помощи по профилю «онкология», обязательным для исполнения на территории Российской Федерации всеми медицинскими организациями;
- 3) на основе настоящих клинических рекомендаций;
- 4) с учетом стандартов медицинской помощи, утвержденных уполномоченным федеральным органом исполнительной власти.

Первичная специализированная медико-санитарная помощь оказывается врачом-онкологом и иными врачами-специалистами в центре амбулаторной онкологической помощи либо в первичном онкологическом кабинете, первичном онкологическом отделении, поликлиническом отделении онкологического диспансера.

При подозрении или выявлении у пациента рака прямой кишки врачи-терапевты, врачи-терапевты участковые, врачи общей практики (семейные врачи), врачи-специалисты, средние медицинские работники в установленном порядке направляют пациента на консультацию в центр амбулаторной онкологической помощи либо в первичный онкологический кабинет, первичное онкологическое отделение медицинской организации для оказания ему первичной специализированной медико-санитарной помощи.

Консультация в центре амбулаторной онкологической помощи либо в первичном онкологическом кабинете, первичном онкологическом отделении медицинской организации должна быть проведена не позднее 5 рабочих дней с даты выдачи направления на консультацию. Врач-онколог центра амбулаторной онкологической помощи (в случае отсутствия центра амбулаторной онкологической помощи врач-онколог первичного онкологического кабинета или первичного онкологического отделения) организует взятие биопсийного (операционного) материала, а также организует выполнение иных диагностических исследований, необходимых для установления диагноза, включая распространенность онкологического процесса и стадию заболевания.

В случае невозможности взятия в медицинской организации, в составе которой организован центр амбулаторной онкологической помощи (первичный онкологический кабинет, первичное онкологическое отделение), биопсийного (операционного) материала, проведения иных диагностических исследований пациент направляется лечащим врачом в онкологический диспансер или в медицинскую организацию, оказывающую медицинскую помощь пациентам с онкологическими заболеваниями.

Срок выполнения патологоанатомических исследований, необходимых для гистологической верификации рака прямой кишки, не должен превышать 15 рабочих дней с даты поступления биопсийного (операционного) материала в патологоанатомическое бюро (отделение).

При подозрении и (или) выявлении у пациента рака прямой кишки в ходе оказания ему скорой медицинской помощи таких пациентов переводят или направляют в медицинские организации, оказывающие медицинскую помощь пациентам с онкологическими заболеваниями, для определения тактики ведения и необходимости применения дополнительно других методов специализированного противоопухолевого лечения.

Врач-онколог центра амбулаторной онкологической помощи (первичного онкологического кабинета, первичного онкологического отделения) направляет пациента в онкологический диспансер или в медицинские организации, оказывающие медицинскую помощь пациентам раком прямой кишки, для уточнения диагноза (в случае невозможности установления диагноза, включая распространенность онкологического процесса и стадию заболевания, врачом-онкологом центра амбулаторной онкологической помощи, первичного онкологического кабинета или первичного онкологического отделения) и оказания специализированной, в том числе высокотехнологичной, медицинской помощи.

Срок начала оказания специализированной, за исключением высокотехнологичной, медицинской помощи пациентам с онкологическими заболеваниями в медицинской организации, оказывающей медицинскую помощь пациентам раком прямой кишки, не должен превышать 14 календарных дней с даты морфологической верификации злокачественного новообразования или 14 календарных дней с даты установления предварительного диагноза злокачественного новообразования (в случае отсутствия медицинских показаний для проведения патолого-анатомических исследований в амбулаторных условиях).

Специализированная, в том числе высокотехнологичная, медицинская помощь оказывается врачами-онкологами, врачами-радиотерапевтами в онкологическом диспансере или в медицинских организациях, оказывающих медицинскую помощь пациентам раком прямой кишки, имеющих лицензию, необходимую материально-техническую базу, сертифицированных специалистов, в стационарных условиях и условиях дневного стационара и включает в себя профилактику, диагностику, лечение онкологических заболеваний, требующих использования специальных методов и сложных уникальных медицинских технологий, а также медицинскую реабилитацию.

В медицинской организации, оказывающей медицинскую помощь пациентам раком прямой кишки, тактика медицинского обследования и лечения устанавливается консилиумом врачей-онкологов и врачей-радиотерапевтов, с привлечением при необходимости других врачей-специалистов. Решение консилиума врачей оформляется протоколом, подписывается участниками консилиума врачей и вносится в медицинскую документацию пациента.

Показания для госпитализации в круглосуточный или дневной стационар медицинской организации, оказывающей специализированную, в том числе высокотехнологичную

медицинскую помощь по профилю «онкология» определяются консилиумом врачей-онкологов и врачей-радиотерапевтов, с привлечением при необходимости других врачей-специалистов.

Показанием для госпитализации в медицинскую организацию в экстренной или неотложной форме является:

- 1) наличии осложнений онкологического заболевания, требующих оказания ему специализированной медицинской помощи в экстренной и неотложной форме;
- 2) наличие осложнений лечения (хирургическое вмешательство, лучевая терапия, лекарственная терапия и т.д.) онкологического заболевания.

Показанием для госпитализации в медицинскую организацию в плановой форме является:

- 1) необходимость выполнения сложных интервенционных диагностических медицинских вмешательств, требующих последующего наблюдения в условиях круглосуточного или дневного стационара;
- 2) наличие показаний к специализированному противоопухолевому лечению (хирургическое вмешательство, лучевая терапия, в том числе контактная, дистанционная и другие виды лучевой терапии, лекарственная терапия и др.), требующему наблюдения в условиях круглосуточного или дневного стационара.

Рекомендуется перед операцией у всех пациентов с раком прямой кишки получить информированное согласие на проведение хирургического вмешательства и формирование коло- или илеостомы (даже если это не предполагается в плане операции).

Показанием к выписке пациента из медицинской организации является:

- 1) завершение курса лечения, или одного из этапов оказания специализированной, в том числе высокотехнологичной медицинской помощи, в условиях круглосуточного или дневного стационара при условии отсутствия осложнений лечения, требующих медикаментозной коррекции и/или медицинских вмешательств в стационарных условиях;
- 2) отказ пациента или его законного представителя от специализированной, в том числе высокотехнологичной медицинской помощи в условиях круглосуточного или дневного стационара, установленной консилиумом медицинской организации, оказывающей онкологическую помощь при условии отсутствия осложнений основного заболевания и/или лечения, требующих медикаментозной коррекции и/или медицинских вмешательств в стационарных условиях;
- 3) необходимость перевода пациента в другую медицинскую организацию по соответствующему профилю оказания медицинской помощи.

Заключение о целесообразности перевода пациента в профильную медицинскую организацию осуществляется после предварительной консультации по предоставленным медицинским

документам и/или предварительного осмотра пациента врачами специалистами медицинской организации, в которую планируется перевод.

7. Дополнительная информация (в том числе факторы, влияющие на исход заболевания или состояния)

Известные прогностические факторы при раке анального канала, анального края и перианальной кожи, которые рекомендуется регистрировать, приведены в таблице 8.

Таблица 8. Прогностические факторы при раке анального канала, анального края и перианальной кожи

Категория факторов	Прогностические факторы		
Ассоциированные с опухолью	Ассоциированные с пациентом	Ассоциированные с окружающей средой	
Необходимые для оценки	Критерии T, N, M (по классификации TNM, 8-я редакция), маркер РЭА	Наличие ВИЧ-инфекции, наличие неспецифического язвенного колита, наличие болезни Крона, установленный диагноз синдрома Линча, установленный диагноз диффузного семейного аденоматоза толстой кишки	Прием лекарственных препаратов, особенно иммуносупрессоров
Дополнительные	Лимфоваскулярная инвазия, периневральное распространение		
Новые и перспективные	Почкование опухоли (tumor budding)		

Критерии оценки качества медицинской помощи

Критерии оценки качества специализированной медицинской помощи пациентам при раке прямой кишки указаны ниже.

№	Критерии качества	Выполнено
1	Выполнение патологоанатомического исследования биопсийного материала для морфологической верификации диагноза до начала лечения, за исключением случаев экстренной хирургии	да/нет
3	Наличие назначения теста опухоли на определение микросателлитных повторов ДНК в биопсийном (операционном) материале методом ПЦР у пациентов с метастатическим раком прямой кишки при II стадии болезни	да/нет
4	Выполнено молекулярно-генетическое исследование мутаций в гене <i>KRAS</i> , <i>NRAS</i> , <i>BRAF</i> в биопсийном (операционном) материале (при метастатической болезни)	да/нет
5	В случае если пациенту показано проведение химиотерапии и/или таргетной терапии и при поражении метастазами только печени перед началом 1 курса химиотерапии выполнена консультация врача-онколога, имеющего опыт выполнения резекций печени	да/нет
6	Выполнено назначение обследования перед хирургическим лечением в соответствии с рекомендациями	да/нет
7	Выполнено патолого-анатомическое исследование операционного материала (при хирургическом лечении)	да/нет
8	Пациентам раком прямой кишки со стадией cT3-4N0-2M0 или cT2N1-2M0 и локализацией опухоли до 5 см от переходной анальной складки включительно выполнена предоперационная лучевая или химиолучевая терапия	да/нет
9	Выполнена тотальная колоноскопия или ирригоскопия или компьютерно-томографическая колоноскопия при невозможности выполнения тотальной колоноскопии до операции или в течение 3 мес после операции	да/нет
10	Выполнена ректороманоскопия (при установлении диагноза)	да/нет
11	Выполнена биопсия опухоли толстой и/или прямой кишки при проведении колоноскопии и/или ректороманоскопии с последующим патологоанатомическим исследованием биопсийного (операционного) материала (при установлении диагноза)	да/нет
12	Выполнено ультразвуковое исследование органов брюшной полости (комплексное) и забрюшинного пространства и/или компьютерная томография органов брюшной полости и/или магнитно-резонансная томография органов брюшной полости (при установлении диагноза)	да/нет
13	Выполнена магнитно-резонансная томография органов малого таза (при установлении диагноза)	да/нет
14	Выполнена рентгенография органов грудной клетки и/или компьютерная томография органов грудной клетки (при установлении диагноза)	да/нет
15	Выполнено исследование уровня раково-эмбрионального антигена в крови (при установлении диагноза)	да/нет
16	Выполнена дозиметрическая верификация рассчитанного плана (при лучевой терапии)	да/нет

Список литературы

1. Johns L.E., Houlston R.S. A systematic review and meta-analysis of familial colorectal cancer risk. *Am J Gastroenterol* 2001;96(10):2992–3003.
2. Tenesa A., Dunlop M.G. New insights into the aetiology of colorectal cancer from genome-wide association studies. *Nat Rev Genet* 2009;10(6):353–8.
3. Huxley R.R., Ansary-Moghaddam A., Clifton P., Czernichow S., Parr C.L., Woodward M. The impact of dietary and lifestyle risk factors on risk of colorectal cancer: a quantitative overview of the epidemiological evidence. *Int J Cancer* 2009;125(1):171–80.
4. Rasool S., Kadla S.A., Rasool V., Ganai B.A. A comparative overview of general risk factors associated with the incidence of colorectal cancer. *Tumour Biol* 2013;34(5):2469–76.
5. Raskov H., Pommergaard H.C., Burcharth J., Rosenberg J. Colorectal carcinogenesis – update and perspectives. *World J Gastroenterol* 2014;20(48):18151–64.
6. Каприн А.Д., Старинский В.В., Петрова Г.В., ред. Злокачественные новообразования в России в 2017 году (заболеваемость и смертность). М.: ФГБУ «МНИОИ им. П.А. Герцена» Минздрава России. 2017. 250 с.
7. WHO Classification of Tumours Editorial Board. Digestive system tumors (5th ed). IARC; Lyon, 2019.
8. Group M.S. Extramural depth of tumor invasion at thin-section MR in patients with rectal cancer: results of the MERCURY study. *Radiology* 2007;243(1):132–9.
9. Glynne-Jones R., Wyrwicz L., Tiret E., Brown G., Rödel C., Cervantes A., Arnold D. Rectal cancer: ESMO Clinical Practice Guidelines for diagnosis, treatment and follow-up. *Annals of Oncology* 2018.
10. Holland-Frei Cancer Medicine Cloth. Bast Jr R.C., Croce C.M., Hait W.N., Hong W.K., Kufe D.W., Piccart-Gebart M., Pollock R.E., Weichselbaum R.R., Wang H., Holland J.F. John Wiley & Sons, 2017.
11. Steele S.R., Hull T.L., Read T.E., Saclarides T.J., Senagore A.J., Whitlow C.B. The ASCRS textbook of colon and rectal surgery. Springer, 2016.
12. Malik S.S., Lythgoe M.P., McPhail M., Monahan K.J. Metachronous colorectal cancer following segmental or extended colectomy in Lynch syndrome: a systematic review and meta-analysis. *Familial cancer* 2018;17(4):557–564.
13. van Erp S.J., Leicher L.W., Hennink S.D., Ghorbanoghli Z., Breg S.A., Morreau H., Nielsen M., Hardwick J.C., Roukema J.A., Langers A.M. Identification of familial colorectal cancer and hereditary colorectal cancer syndromes through the Dutch population-screening program: results of a pilot study. *Scandinavian journal of gastroenterology* 2016;51(10): 1227–32.

14. Syngal S., Fox E. A., Eng C., Kolodner R.D., Garber J.E. Sensitivity and specificity of clinical criteria for hereditary non-polyposis colorectal cancer associated mutations in MSH2 and MLH1. *J Med Genet* 2000;37(9):641–5.
15. Цуканов А.С., Шелыгин Ю.А., Ачкасов С.И., Фролов С.А., Кашников В.Н., Кузьминов А.М., и др. Принципы диагностики и персонализированного лечения наследственных форм колоректального рака. *Вестн. Росс. акад. мед. наук* 2019;74(2):118–24.
16. Liu Z., Zhang Y., Niu Y., Li K., Liu X., Chen H., Gao C. A systematic review and meta-analysis of diagnostic and prognostic serum biomarkers of colorectal cancer. *PLoS One* 2014;9(8):e103910.
17. Tanaka A., Sadahiro S., Suzuki T., Okada K., Saito G. Comparisons of Rigid Proctoscopy, Flexible Colonoscopy, and Digital Rectal Examination for Determining the Localization of Rectal Cancers. *Dis Colon Rectum* 2018;61(2):202–6.
18. Chong A., Shah J.N., Levine M.S., Rubesin S.E., Laufer I., Ginsberg G.G., Long W.B., Kochman M.L. Diagnostic yield of barium enema examination after incomplete colonoscopy. *Radiology* 2002;223(3):620–4.
19. Pickhardt P.J., Hassan C., Halligan S., Marmo R. Colorectal cancer: CT colonography and colonoscopy for detection – systematic review and meta-analysis. *Radiology* 2011;259(2):393–405.
20. Kim J.H., Kim W.H., Kim T.I., Kim N.K., Lee K.Y., Kim M.J., Kim K.W. Incomplete colonoscopy in patients with occlusive colorectal cancer: usefulness of CT colonography according to tumor location. *Yonsei Med J* 2007;48(6):934–41.
21. Neri E., Giusti P., Battolla L., Vagli P., Boraschi P., Lencioni R., Caramella D., Bartolozzi C. Colorectal cancer: role of CT colonography in preoperative evaluation after incomplete colonoscopy. *Radiology* 2002;223(3):615–9.
22. Langevin J.M., Nivatvongs S. The true incidence of synchronous cancer of the large bowel. A prospective study. *Am J Surg* 1984;147(3):330–3.
23. Mulder S.A., Kranse R., Damhuis R.A., de Wilt J.H., Ouwendijk R.J., Kuipers E.J., van Leerdam M.E. Prevalence and prognosis of synchronous colorectal cancer: a Dutch population-based study. *Cancer Epidemiol* 2011;35(5):442–7.
24. Martling A., Holm T., Bremner S., Lindholm J., Cedermark B., Blomqvist L. Prognostic value of preoperative magnetic resonance imaging of the pelvis in rectal cancer. *Br J Surg* 2003;90(11):1422–8.
25. Algebally A.M., Mohey N., Szmigielski W., Yousef R.R., Kohla S. The value of high-resolution MRI technique in patients with rectal carcinoma: pre-operative assessment of mesorectal fascia involvement, circumferential resection margin and local staging. *Pol J Radiol* 2015;80:115–21.
26. Norenberg D., Sommer W.H., Thasler W., D’Haese J., Rentsch M., Kolben T., Schreyer A., Rist C., Reiser M., Armbruster M. Structured Reporting of Rectal Magnetic Resonance Imaging in Suspected

Primary Rectal Cancer: Potential Benefits for Surgical Planning and Interdisciplinary Communication. *Invest Radiol* 2017;52(4):232–239.

27. Battersby N.J., How P., Moran B., Stelzner S., West N.P., Branagan G., Strassburg J., Quirke P., Tekkis P., Pedersen B.G., Gudgeon M., Heald B., Brown G., Group M.I.S. Prospective Validation of a Low Rectal Cancer Magnetic Resonance Imaging Staging System and Development of a Local Recurrence Risk Stratification Model: The MERCURY II Study. *Ann Surg* 2016;263(4):751–60.

28. Sahni V. A., Silveira P. C., Sainani N.I., Khorasani R. Impact of a Structured Report Template on the Quality of MRI Reports for Rectal Cancer Staging. *AJR Am J Roentgenol* 2015;205(3):584–8.

29. Vliegen R.F., Beets G.L., von Meyenfeldt M.F., Kessels A.G., Lemaire E.E., van Engelshoven J.M., Beets-Tan R.G. Rectal cancer: MR imaging in local staging – is gadolinium-based contrast material helpful? *Radiology* 2005;234(1):179–88.

30. Floriani I., Torri V., Rulli E., Garavaglia D., Compagnoni A., Salvolini L., Giovagnoni A. Performance of imaging modalities in diagnosis of liver metastases from colorectal cancer: a systematic review and meta-analysis. *J Magn Reson Imaging* 2010;31(1):19–31.

31. Schmoll H.J., Van Cutsem E., Stein A., Valentini V., Glimelius B., Haustermans K., et al. ESMO Consensus Guidelines for management of patients with colon and rectal cancer: a personalized approach to clinical decision making. *Ann Oncol* 2012;23(10):2479–516.

32. Niekel M.C., Bipat S., Stoker J. Diagnostic imaging of colorectal liver metastases with CT, MR imaging, FDG PET, and/or FDG PET/CT: a meta-analysis of prospective studies including patients who have not previously undergone treatment. *Radiology* 2010;257(3):674–84.

33. Choi S.H., Kim S.Y., Park S.H., Kim K.W., Lee J.Y., Lee S.S., Lee M.G. Diagnostic performance of CT, gadoxetate disodium-enhanced MRI, and PET/CT for the diagnosis of colorectal liver metastasis: Systematic review and meta-analysis. *J Magn Reson Imaging* 2018;47(5):1237–50.

34. Ko Y., Kim J., Park J.K.-H., Kim H., Cho J.Y., Kang S.-B., et al. Limited detection of small (≤ 10 mm) colorectal liver metastasis at preoperative CT in patients undergoing liver resection. *PloS One* 2017;12(12):e0189797.

35. Lazzaron A., Vieira M., Damin D. Should preoperative chest computed tomography be performed in all patients with colorectal cancer? *Colorectal Disease* 2015;17(10):O184–O190.

36. Herrmann J., Lerman A., Sandhu N.P., Villarraga H.R., Mulvagh S.L., Kohli M. Evaluation and management of patients with heart disease and cancer: cardio-oncology. *Mayo Clin Proc* 2014;89(9):1287–306.

37. Starck M., Bohe M., Simanaitis M., Valentin L. Rectal endosonography can distinguish benign rectal lesions from invasive early rectal cancers. *Colorectal Dis* 2003;5(3):246–50.

38. Santoro G.A., Gizzi G., Pellegrini L., Battistella G., Di Falco G. The value of high-resolution three-dimensional endorectal ultrasonography in the management of submucosal invasive rectal tumors. *Dis Colon Rectum* 2009;52(11):1837–43.
39. Zorcolo L., Fantola G., Cabras F., Marongiu L., D'Alia G., Casula G. Preoperative staging of patients with rectal tumors suitable for transanal endoscopic microsurgery (TEM): comparison of endorectal ultrasound and histopathologic findings. *Surg Endosc* 2009;23(6):1384–9.
40. Roth E.S., Fetzer D.T., Barron B.J., Joseph U.A., Gayed I.W., Wan D.Q. Does colon cancer ever metastasize to bone first? a temporal analysis of colorectal cancer progression. *BMC cancer* 2009;9(1):274.
41. Augestad K.M., Bakaki P.M., Rose J., Crawshaw B.P., Lindsetmo R.O., Dorum L.M., Koroukian S.M., Delaney C.P. Metastatic spread pattern after curative colorectal cancer surgery. A retrospective, longitudinal analysis. *Cancer Epidemiol* 2015;39(5):734–44.
42. Daza J.F., Solis N.M., Parpia S., Gallinger S., Moulton C.A., Belley-Cote E.P., Levine M.N., Serrano P.E. A meta-analysis exploring the role of PET and PET-CT in the management of potentially resectable colorectal cancer liver metastases. *Eur J Surg Oncol* 2019;45(8):1341–8.
43. Muntean V., Oniu T., Lungoci C., Fabian O., Munteanu D., Molnar G., Bintintan V. Staging laparoscopy in digestive cancers. *J Gastrointest Liver Dis* 2009;18(4):461–7.
44. De Marco M.F., Janssen-Heijnen M.L., van der Heijden L.H., Coebergh J.W. Comorbidity and colorectal cancer according to subsite and stage: a population-based study. *Eur J Cancer* 2000;36(1):95–9.
45. Khattak M.A., Martin H., Davidson A., Phillips M. Role of first-line anti-epidermal growth factor receptor therapy compared with anti-vascular endothelial growth factor therapy in advanced colorectal cancer: a meta-analysis of randomized clinical trials. *Clin Colorectal Cancer* 2015;14(2):81–90.
46. Pietrantonio F., Petrelli F., Coinu A., Di Bartolomeo M., Borgonovo K., Maggi C., Cabiddu M., Iacovelli R., Bossi I., Lonati V., Ghilardi M., de Braud F., Barni S. Predictive role of BRAF mutations in patients with advanced colorectal cancer receiving cetuximab and panitumumab: a meta-analysis. *Eur J Cancer* 2015;51(5):587–94.
47. Prasad V., Kaestner V., Mailankody S. Cancer drugs approved based on biomarkers and not tumor type – FDA approval of pembrolizumab for mismatch repair-deficient solid cancers. *JAMA oncology* 2018;4(2):157–158.
48. Therkildsen C., Bergmann T.K., Henriksen-Schnack T., Ladelund S., Nilbert M. The predictive value of KRAS, NRAS, BRAF, PIK3CA and PTEN for anti-EGFR treatment in metastatic colorectal cancer: A systematic review and meta-analysis. *Acta Oncol* 2014;53(7): 852–64.
49. Jasperson K.W., Tuohy T.M., Neklason D.W., Burt R.W. Hereditary and familial colon cancer. *Gastroenterology* 2010;138(6):2044–58.

50. Medina Pabon M.A., Babiker H.M. A Review Of Hereditary Colorectal Cancers. StatPearls. Treasure Island (FL), 2019.
51. Wada H., Shiozawa M., Katayama K., Okamoto N., Miyagi Y., Rino Y., Masuda M., Akaike M. Systematic review and meta-analysis of histopathological predictive factors for lymph node metastasis in T1 colorectal cancer. *J Gastroenterol* 2015;50(7):727–34.
52. Beaton C., Twine C.P., Williams G.L., Radcliffe A.G. Systematic review and meta-analysis of histopathological factors influencing the risk of lymph node metastasis in early colorectal cancer. *Colorectal Dis* 2013;15(7):788–97.
53. Siddiqui M.R.S., Simillis C., Bhoday J., Battersby N.J., Mok J., Rasheed S., Tekkis P., Abulafi A.M., Brown G. A meta-analysis assessing the survival implications of subclassifying T3 rectal tumours. *Eur J Cancer* 2018;104:47–61.
54. Guerra G.R., Kong C.H., Warriar S.K., Lynch A.C., Heriot A.G., Ngan S.Y. Primary squamous cell carcinoma of the rectum: An update and implications for treatment. *World J Gastrointest Surg* 2016;8(3):252–65.
55. Vyas N., Ahmad S., Bhuiyan K., Catalano C., Alkhawam H., Sogomonian R., Nguyen J., Walfish A., Aron J. Primary squamous cell carcinoma of the rectum: a case report and literature review. *J Community Hosp Intern Med Perspect* 2016;6(3):31708.
56. Sturgeon J.D., Crane C.H., Krishnan S., Minsky B.D., Skibber J.M., Rodriguez-Bigas M.A., Chang G.J., You Y.N., Eng C., Das P. Definitive Chemoradiation for Squamous Cell Carcinoma of the Rectum. *Am J Clin Oncol* 2017;40(2):163–166.
57. Babaei M., Jansen L., Balavarca Y., Sjøvall A., Bos A., van de Velde T., et al. Neoadjuvant Therapy in Rectal Cancer Patients With Clinical Stage II to III Across European Countries: Variations and Outcomes. *Clin Colorectal Cancer* 2018;17(1):e129–e142.
58. Abraha I., Aristei C., Palumbo I., Lupattelli M., Trastulli S., Cirocchi R., De Florio R., Valentini V. Preoperative radiotherapy and curative surgery for the management of localised rectal carcinoma. *Cochrane Database Syst Rev* 2018;10:CD002102.
59. Sager O., Dincoglan F., Demiral S., Uysal B., Gamsiz H., Dirican B., Beyzadeoglu M. A Concise Review of Pelvic Radiation Therapy (RT) for Rectal Cancer with Synchronous Liver Metastases. *Int J Surg Oncol* 2019;2019:5239042.
60. Kim M.J., Kim S.J., Park S.C., Kim D.Y., Park J.W., Ryoo S.B., Jeong S.Y., Park K.J., Oh H.K., Kim D.W., Kang S.B., Joo J.N., Oh J.H., Group S.E.C. Adjuvant radiotherapy for the treatment of stage IV rectal cancer after curative resection: A propensity score-matched analysis and meta-analysis. *Medicine (Baltimore)* 2016;95(47):e4925.
61. Liu Q., Shan Z., Luo D., Cai S., Li Q., Li X. Palliative beam radiotherapy offered real-world survival benefit to metastatic rectal cancer: A large US population-based and propensity score-matched

study. *J Cancer* 2019;10(5):1216–1225.

62. De Caluwe L., Van Nieuwenhove Y., Ceelen W.P. Preoperative chemoradiation versus radiation alone for stage II and III resectable rectal cancer. *Cochrane Database Syst Rev* 2013. doi: 10.1002/14651858.CD006041.pub3;2:CD006041.

63. Latkauskas T., Pauzas H., Gineikiene I., Janciauskiene R., Juozaityte E., Saladzinskas Z., Tamelis A., Pavalkis D. Initial results of a randomized controlled trial comparing clinical and pathological downstaging of rectal cancer after preoperative short-course radiotherapy or long-term chemoradiotherapy, both with delayed surgery. *Colorectal Dis* 2012;14(3):294–8.

64. Hofheinz R.D., Wenz F., Post S., Matzdorff A., Laechelt S., Hartmann J.T., et al. Chemoradiotherapy with capecitabine versus fluorouracil for locally advanced rectal cancer: a randomised, multicentre, non-inferiority, phase 3 trial. *Lancet Oncol* 2012;13(6): 579–88.

65. O’Connell M.J., Martenson J.A., Wieand H.S., Krook J.E., Macdonald J.S., Haller D.G., Mayer R.J., Gunderson L.L., Rich T.A. Improving adjuvant therapy for rectal cancer by combining protracted-infusion fluorouracil with radiation therapy after curative surgery. *N Engl J Med* 1994;331(8):502–7.

66. McCarthy K., Pearson K., Fulton R., Hewitt J. Pre-operative chemoradiation for non-metastatic locally advanced rectal cancer. *Cochrane Database Syst Rev* 2012;12:CD008368.

67. Ngan S.Y., Burmeister B., Fisher R.J., Solomon M., Goldstein D., Joseph D., et al. Randomized trial of short-course radiotherapy versus long-course chemoradiation comparing rates of local recurrence in patients with T3 rectal cancer: Trans-Tasman Radiation Oncology Group trial 01.04. *J Clin Oncol* 2012;30(31):3827–33.

68. Du D., Su Z., Wang D., Liu W., Wei Z. Optimal Interval to Surgery After Neoadjuvant Chemoradiotherapy in Rectal Cancer: A Systematic Review and Meta-analysis. *Clin Colorectal Cancer* 2018;17(1):13–24.

69. Petrelli F., Sgroi G., Sarti E., Barni S. Increasing the Interval Between Neoadjuvant Chemoradiotherapy and Surgery in Rectal Cancer: A Meta-analysis of Published Studies. *Ann Surg* 2016;263(3):458–64.

70. Lefevre J.H., Mineur L., Kotti S., Rullier E., Rouanet P., de Chaisemartin C., et al. Effect of Interval (7 or 11 weeks) Between Neoadjuvant Radiochemotherapy and Surgery on Complete Pathologic Response in Rectal Cancer: A Multicenter, Randomized, Controlled Trial (GRECCAR-6). *J Clin Oncol* 2016;34(31):3773–80.

71. Marco M.R., Zhou L., Patil S., Marcet J.E., Varma M.G., Oommen S., et al. Timing of Rectal Cancer Response to Chemoradiation C. Consolidation mFOLFOX6 Chemotherapy After Chemoradiotherapy Improves Survival in Patients With Locally Advanced Rectal Cancer: Final Results of a Multicenter Phase II Trial. *Dis Colon Rectum* 2018;61(10):1146–55.

72. Kim S.Y., Joo J., Kim T.W., Hong Y.S., Kim J.E., Hwang I.G., et al. A Randomized Phase 2 Trial of Consolidation Chemotherapy After Preoperative Chemoradiation Therapy Versus Chemoradiation Therapy Alone for Locally Advanced Rectal Cancer: KCSG CO 14-03. *Int J Radiat Oncol Biol Phys* 2018;101(4):889-99.
73. Liang H.Q., Dong Z.Y., Liu Z.J., Luo J., Zeng Q., Liao P.Y., Wu D.H. Efficacy and safety of consolidation chemotherapy during the resting period in patients with local advanced rectal cancer. *Oncol Lett* 2019;17(2):1655-63.
74. Pettersson D., Cedermark B., Holm T., Radu C., Pahlman L., Glimelius B., Martling A. Interim analysis of the Stockholm III trial of preoperative radiotherapy regimens for rectal cancer. *Br J Surg* 2010;97(4):580-7.
75. van der Valk M.J.M., Hilling D.E., Bastiaannet E., Meershoek-Klein Kranenbarg E., Beets G.L., Figueiredo N.L., Habr-Gama A., Perez R.O., Renehan A.G., van de Velde C.J.H., Consortium I. Long-term outcomes of clinical complete responders after neoadjuvant treatment for rectal cancer in the International Watch & Wait Database (IWWD): an international multicentre registry study. *Lancet* 2018;391(10139):2537-45.
76. Dossa F., Chesney T.R., Acuna S.A., Baxter N.N. A watch-and-wait approach for locally advanced rectal cancer after a clinical complete response following neoadjuvant chemoradiation: a systematic review and meta-analysis. *Lancet Gastroenterol Hepatol* 2017;2(7):501-513.
77. Cercek A., Roxburgh C.S.D., Strombom P., Smith J.J., Temple L.K.F., Nash G.M., et al. Adoption of Total Neoadjuvant Therapy for Locally Advanced Rectal Cancer. *JAMA Oncol* 2018;4(6):e180071.
78. Zhang J., Hu H., Cai Y., Chen D., Xiao J., Ling J., Deng Y. Total neoadjuvant treatment versus chemoradiotherapy in locally advanced rectal cancer: A propensity score analysis from two prospective phase II clinical trials. Book Editor American Society of Clinical Oncology 2018.
79. Mathis K.L., Nelson H., Pemberton J.H., Haddock M.G., Gunderson L.L. Unresectable colorectal cancer can be cured with multimodality therapy. *Annals of surgery* 2008;248(4): 592-598.
80. Minsky B.D., Cohen A.M., Kemeny N., Enker W.E., Kelsen D.P., Saltz L., Frankel J. The efficacy of preoperative 5-fluorouracil, high-dose leucovorin, and sequential radiation therapy for unresectable rectal cancer. *Cancer* 1993;71(11):3486-92.
81. Minsky B.D., Cohen A.M., Enker W.E., Saltz L., Guillem J.G., Paty P.B., Kelsen D.P., Kemeny N., Ilson D., Bass J., Conti J. Preoperative 5-FU, low-dose leucovorin, and radiation therapy for locally advanced and unresectable rectal cancer. *Int J Radiat Oncol Biol Phys* 1997;37(2):289-95.
82. van der Pas M.H., Haglind E., Cuesta M.A., Furst A., Lacy A.M., Hop W.C., Bonjer H.J., Group C.O.c.L.o.O.R.I.S. Laparoscopic versus open surgery for rectal cancer (COLOR II): short-term outcomes of a randomised, phase 3 trial. *Lancet Oncol* 2013;14(3):210-8.

83. Jeong S.Y., Park J.W., Nam B.H., Kim S., Kang S.B., Lim S.B., et al. Open versus laparoscopic surgery for mid-rectal or low-rectal cancer after neoadjuvant chemoradiotherapy (COREAN trial): survival outcomes of an open-label, non-inferiority, randomised controlled trial. *Lancet Oncol* 2014;15(7):767–74.
84. Green B.L., Marshall H.C., Collinson F., Quirke P., Guillou P., Jayne D.G., Brown J.M. Long-term follow-up of the Medical Research Council CLASICC trial of conventional versus laparoscopically assisted resection in colorectal cancer. *Br J Surg* 2013;100(1):75–82.
85. Schwenk W., Haase O., Neudecker J., Muller J.M. Short term benefits for laparoscopic colorectal resection. *Cochrane Database Syst Rev* 2005.10.1002/14651858.CD003145.pub2 № 3):CD003145.
86. Breukink S., Pierie J., Wiggers T. Laparoscopic versus open total mesorectal excision for rectal cancer. *Cochrane Database Syst Rev* 2006.10.1002/14651858.CD005200.pub2 № 4):CD005200.
87. Ribas Y., Hotouras A., Wexner S.D., D’Hoore A. Shared decision-making and informed consent process in rectal cancer treatment: weighing up oncological and functional outcomes. *Colorectal Dis* 2016;18(1):9–12.
88. Chude G.G., Rayate N.V., Patris V., Koshariya M., Jagad R., Kawamoto J., Lygidakis N.J. Defunctioning loop ileostomy with low anterior resection for distal rectal cancer: should we make an ileostomy as a routine procedure? A prospective randomized study. *Hepatogastroenterology* 2008;55(86–87):1562–7.
89. Гордеев С., Иванов В., Расулов А., Барсуков Ю., Ткачев С., Сураева Ю., Черных М., Кузьмичев Д., Козак Е., Малихов А. Химиолучевая терапия осложненного местнораспространенного и рецидивного рака прямой кишки. *Медицинская радиология и радиационная безопасность* 2016;61(6):57–63.
90. Nascimbeni R., Nivatvongs S., Larson D.R., Burgart L.J. Long-term survival after local excision for T1 carcinoma of the rectum. *Dis Colon Rectum* 2004;47(11):1773–9.
91. Sgourakis G., Lanitis S., Gockel I., Kontovounisios C., Karaliotas C., Tsiftsi K., Tsiamis A., Karaliotas C.C. Transanal endoscopic microsurgery for T1 and T2 rectal cancers: a meta-analysis and meta-regression analysis of outcomes. *Am Surg* 2011;77(6):761–72.
92. Doornebosch P.G., Tollenaar R.A., De Graaf E.J. Is the increasing role of Transanal Endoscopic Microsurgery in curation for T1 rectal cancer justified? A systematic review. *Acta Oncol* 2009;48(3):343–53.
93. Taylor F.G., Quirke P., Heald R.J., Moran B., Blomqvist L., Swift I., Sebag-Montefiore D.J., Tekkis P., Brown G., group M.s. Preoperative high-resolution magnetic resonance imaging can identify good prognosis stage I, II, and III rectal cancer best managed by surgery alone: a prospective, multicenter, European study. *Ann Surg* 2011;253(4):711–9.

94. Cho S.H., Choi G.S., Kim G.C., Seo A.N., Kim H.J., Kim W.H., Shin K.M., Lee S.M., Ryeom H., Kim S.H. Long-term outcomes of surgery alone versus surgery following preoperative chemoradiotherapy for early T3 rectal cancer: A propensity score analysis. *Medicine (Baltimore)* 2017;96(12):e6362.
95. Richardson B., Preskitt J., Lichliter W., Peschka S., Carmack S., de Prisco G., Fleshman J. The effect of multidisciplinary teams for rectal cancer on delivery of care and patient outcome: has the use of multidisciplinary teams for rectal cancer affected the utilization of available resources, proportion of patients meeting the standard of care, and does this translate into changes in patient outcome? *Am J Surg* 2016;211(1):46–52.
96. Allard M.A., Adam R., Giuliante F., Lapointe R., Hubert C., Ijzermans J.N.M., et al. Long-term outcomes of patients with 10 or more colorectal liver metastases. *Br J Cancer* 2017;117(5):604–611.
97. Adam R., Wicherts D.A., de Haas R.J., Ciaccio O., Lévi F., Paule B., Ducreux M., Azoulay D., Bismuth H., Castaing D. Patients with initially unresectable colorectal liver metastases: is there a possibility of cure. *J Clin Oncol* 2009;27(11):1829–1835.
98. Wang J., Luo L., Wang D., Guo B., Li J., Yang Z., Tang D. Combination adjuvant chemotherapy with targeted drugs for treatment of colorectal cancer: A network meta-analysis. *J Cell Biochem* 2018;119(2):1521–1537.
99. Brandi G., De Lorenzo S., Nannini M., Curti S., Ottone M., Dall'Olio F.G., Barbera M.A., Pantaleo M.A., Biasco G. Adjuvant chemotherapy for resected colorectal cancer metastases: Literature review and meta-analysis. *World J Gastroenterol* 2016;22(2):519–33.
100. Modest D.P., Martens U.M., Riera-Knorrenschild J., Greeve J., Florschütz A., Wessendorf S., et al. FOLFOXIRI Plus Panitumumab As First-Line Treatment of RAS Wild-Type Metastatic Colorectal Cancer: The Randomized, Open-Label, Phase II VOLFI Study (AIO KRK0109). *J Clin Oncol* 2019.10.1200/JCO.19.01340):JCO1901340.
101. Федянин М., Трякин А., Тюляндин С. Потенциальные предикторы эффективности анти-EGFR-терапии при метастатическом раке толстой кишки. *Онкологическая колопроктология* 2013;2.
102. Cetinkaya E., Dogrul A.B., Tirnaksiz M.B. Role of self expandable stents in management of colorectal cancers. *World J Gastrointest Oncol* 2016;8(1):113–20.
103. Nielsen M.B., Laurberg S., Holm T. Current management of locally recurrent rectal cancer. *Colorectal Dis* 2011;13(7):732–42.
104. Rahbari N.N., Ulrich A.B., Bruckner T., Munter M., Nickles A., Contin P., Loffler T., Reissfelder C., Koch M., Buchler M.W., Weitz J. Surgery for locally recurrent rectal cancer in the era of total mesorectal excision: is there still a chance for cure? *Ann Surg* 2011;253(3):522–33.

105. Lee J.H., Kim D.Y., Kim S.Y., Park J.W., Choi H.S., Oh J.H., Chang H.J., Kim T.H., Park S.W. Clinical outcomes of chemoradiotherapy for locally recurrent rectal cancer. *Radiat Oncol* 2011;6:51.
106. Tanis P.J., Doeksen A., van Lanschot J.J. Intentionally curative treatment of locally recurrent rectal cancer: a systematic review. *Can J Surg* 2013;56(2):135–44.
107. Bird T.G., Ngan S.Y., Chu J., Kroon R., Lynch A.C., Heriot A.G. Outcomes and prognostic factors of multimodality treatment for locally recurrent rectal cancer with curative intent. *Int J Colorectal Dis* 2018;33(4):393–401.
108. Watanabe J., Shoji H., Hamaguchi T., Miyamoto T., Hirano H., Iwasa S., Honma Y., Takashima A., Kato K., Ito Y., Itami J., Kanemitsu Y., Boku N. Chemoradiotherapy for Local Recurrence of Rectal Cancer: A Single Center Study of 18 Patients. *In Vivo* 2019;33(4):1363–1368.
109. Yu S.K., Bhangu A., Tait D.M., Tekkis P., Wotherspoon A., Brown G. Chemoradiotherapy response in recurrent rectal cancer. *Cancer Med* 2014;3(1):111–7.
110. Guren M.G., Undseth C., Rekstad B. L., Braendengen M., Dueland S., Spindler K.L., Glynne-Jones R., Tveit K.M. Reirradiation of locally recurrent rectal cancer: a systematic review. *Radiother Oncol* 2014;113(2):151–7.
111. Petrelli F., Coinu A., Lonati V., Barni S. A systematic review and meta-analysis of adjuvant chemotherapy after neoadjuvant treatment and surgery for rectal cancer. *Int J Colorectal Dis* 2015;30(4):447–57.
112. Andre T., Colin P., Louvet C., Gamelin E., Bouche O., Achille E., Colbert N., Boaziz C., Piedbois P., Tubiana-Mathieu N., Boutan-Laroze A., Flesch M., Billiau V., Buyse M., Gramont A., Groupe d'Etude et de Recherche Clinique en Oncologie R. Randomized adjuvant study comparing two schemes of 5-fluorouracil and leucovorin in stage B2 and C colon adenocarcinoma: study design and preliminary safety results. *Groupe d'Etude et de Recherche Clinique en Oncologie Radiotherapies. Semin Oncol* 2001;28(1) Suppl 1:35–40.
113. Breugom A.J., van Gijn W., Muller E.W., Berglund A., van den Broek C.B., Fokstuen T., Gelderblom H., Kapiteijn E., Leer J.W., Marijnen C.A., Martijn H., Meershoek-Klein Kranenbarg E., Nagtegaal I.D., Pahlman L., Punt C.J., Putter H., Roodvoets A.G., Rutten H.J., Steup W.H., Glimelius B., van de Velde C.J., Cooperative Investigators of Dutch Colorectal Cancer G., Nordic Gastrointestinal Tumour Adjuvant Therapy G. Adjuvant chemotherapy for rectal cancer patients treated with preoperative (chemo)radiotherapy and total mesorectal excision: a Dutch Colorectal Cancer Group (DCCG) randomized phase III trial. *Ann Oncol* 2015;26(4):696–701.
114. Guo Y., Xiong B.H., Zhang T., Cheng Y., Ma L. XELOX vs. FOLFOX in metastatic colorectal cancer: An updated meta-analysis. *Cancer Invest* 2016;34(2):94–104.
115. Kato T., Nagata N., Fujii M., Takemoto H., Kondo K., Okuyama Y., Tominaga H., Sakamoto J., Mishima H. Multi-center phase II study of FLOX for advanced colorectal cancer patients in Japan: SWIFT 3 study. *Anticancer Res* 2011;31(12):4657–64.

116. Andre T., Quinaux E., Louvet C., Colin P., Gamelin E., Bouche O., et al. Phase III study comparing a semimonthly with a monthly regimen of fluorouracil and leucovorin as adjuvant treatment for stage II and III colon cancer patients: final results of GERCOR C96.1. *J Clin Oncol* 2007;25(24):3732–8.
117. Mizushima T., Ikeda M., Kato T., Ikeda A., Nishimura J., Hata T., Matsuda C., Satoh T., Mori M., Doki Y. Postoperative XELOX therapy for patients with curatively resected high-risk stage II and stage III rectal cancer without preoperative chemoradiation: a prospective, multicenter, open-label, single-arm phase II study. *BMC Cancer* 2019;19(1):929.
118. Федянин М., Трякин А., Тюляндин С. Адьювантная химиотерапия после химиолучевого лечения рака прямой кишки. *Онкологическая колопроктология* 2014;2.
119. Seymour M.T., Maughan T.S., Ledermann J.A., Topham C., James R., Gwyther S.J., Smith D.B., Shepherd S., Maraveyas A., Ferry D.R., Meade A.M., Thompson L., Griffiths G.O., Parmar M.K., Stephens R.J., Investigators F.T., National Cancer Research Institute Colorectal Clinical Studies G. Different strategies of sequential and combination chemotherapy for patients with poor prognosis advanced colorectal cancer (MRC FOCUS): a randomised controlled trial. *Lancet* 2007;370(9582):143–152.
120. Cunningham D., Sirohi B., Pluzanska A., Utracka-Hutka B., Zaluski J., Glynne-Jones R., Koralewski P., Bridgewater J., Mainwaring P., Wasan H. Two different first-line 5-fluorouracil regimens with or without oxaliplatin in patients with metastatic colorectal cancer. *Ann Oncol* 2008;20(2):244–50.
121. Ackland S.P., Jones M., Tu D., Simes J., Yuen J., Sargeant A.M., Dhillon H., Goldberg R.M., Abdi E., Shepherd L., Moore M.J. A meta-analysis of two randomised trials of early chemotherapy in asymptomatic metastatic colorectal cancer. *Br J Cancer* 2005;93(11): 1236–43.
122. Baraniskin A., Buchberger B., Pox C., Graeven U., Holch J.W., Schmiegel W., Heinemann V. Efficacy of bevacizumab in first-line treatment of metastatic colorectal cancer: A systematic review and meta-analysis. *Eur J Cancer* 2019;106:37–44.
123. Rosa B., de Jesus J.P., de Mello E.L., Cesar D., Correia M.M. Effectiveness and safety of monoclonal antibodies for metastatic colorectal cancer treatment: systematic review and meta-analysis. *eCancerMedicalScience* 2015;9:582.
124. Le D.T., Uram J.N., Wang H., Bartlett B.R., Kemberling H., Eyring A.D., et al. PD-1 Blockade in Tumors with Mismatch-Repair Deficiency. *N Engl J Med* 2015;372(26):2509–20.
125. Overman M.J., McDermott R., Leach J.L., Lonardi S., Lenz H.J., Morse M.A., et al. Nivolumab in patients with metastatic DNA mismatch repair–deficient or microsatellite instability-high colorectal cancer (CheckMate 142): an open-label, multicentre, phase 2 study. *Lancet Oncol* 2017;18(9):1182–91.

126. Overman M.J., Lonardi S., Wong K.Y.M., Lenz H.J., Gelsomino F., Aglietta M., et al. Durable Clinical Benefit With Nivolumab Plus Ipilimumab in DNA Mismatch Repair-Deficient/Microsatellite Instability-High Metastatic Colorectal Cancer. *J Clin Oncol* 2018;36(8):773–9.
127. Le D.T., Kim T.W., Van Cutsem E., Geva R., Jager D., Hara H., et al. Phase II Open-Label Study of Pembrolizumab in Treatment-Refractory, Microsatellite Instability-High/Mismatch Repair-Deficient Metastatic Colorectal Cancer: KEYNOTE-164. *J Clin Oncol* 2019.10.1200/JCO.19.02107):JCO1902107.
128. Cremolini C., Loupakis F., Antoniotti C., Lupi C., Sensi E., Lonardi S., Mezi S., Tomasello G., Ronzoni M., Zaniboni A. FOLFOXIRI plus bevacizumab versus FOLFIRI plus bevacizumab as first-line treatment of patients with metastatic colorectal cancer: updated overall survival and molecular subgroup analyses of the open-label, phase 3 TRIBE study. *The Lancet Oncology* 2015;16(13):1306–15.
129. Pratyaksha W., Valentina P., Ben V., Peter K., Evaristo M., Mark J. G., Curca R.-O.D., Meinolf K., Bridgewater J.A., Mihailov A.C. VELOUR trial biomarkers update: Impact of RAS, BRAF, and sidedness on aflibercept activity. *Ann Oncol* 2017;28.
130. Kopetz S., McDonough S.L., Morris V.K., Lenz H.-J., Magliocco A.M., Atreya C. E., Diaz L.A., Allegra C.J., Wang S.E., Lieu C.H. Randomized trial of irinotecan and cetuximab with or without vemurafenib in BRAF-mutant metastatic colorectal cancer (SWOG 1406). Book *Randomized trial of irinotecan and cetuximab with or without vemurafenib in BRAF-mutant metastatic colorectal cancer (SWOG 1406)*. Editor American Society of Clinical Oncology 2017.
131. Corcoran R.B., Andre T., Atreya C.E., Schellens J.H.M., Yoshino T., Bendell J.C., et al. Combined BRAF, EGFR, and MEK Inhibition in Patients with BRAF(V600E)-Mutant Colorectal Cancer. *Cancer Discov* 2018;8(4):428–43.
132. Vieitez J.M., Carrasco J., Esteban E., Fra J., Alvarez E., Muniz I., Sala M., Buesa J.M., Jimenez Lacave A. Irinotecan in the treatment of advanced colorectal cancer in patients pretreated with Fluorouracil-based chemotherapy: a study to determine recommendable therapeutic dosage. *Am J Clin Oncol* 2003;26(2):107–11.
133. Bayraktar B., Ozemir I.A., Kefeli U., Demiral G., Sagiroğlu J., Bayraktar O., Adali G., Ozcelik A., Tortum O.B. Colorectal stenting for palliation and as a bridge to surgery: A 5-year follow-up study. *World Journal of Gastroenterology: WJG* 2015;21(31):9373.
134. Cameron M.G., Kersten C., Vistad I., Fosså S., Guren M.G. Palliative pelvic radiotherapy of symptomatic incurable rectal cancer – a systematic review. *Acta Oncologica* 2014;53(2):164–73.
135. Costi R., Leonardi F., Zanoni D., Violi V., Roncoroni L. Palliative care and end-stage colorectal cancer management: the surgeon meets the oncologist. *World Journal of Gastroenterology: WJG* 2014;20(24):7602.

136. Silver J.K., Baima J. Cancer prehabilitation: an opportunity to decrease treatment-related morbidity, increase cancer treatment options, and improve physical and psychological health outcomes. *American journal of physical medicine & rehabilitation* 2013;92(8):715–27.
137. Greer N.L., Gunnar W.P., Dahm P., Lee A.E., MacDonald R., Shaikat A., Sultan S., Wilt T.J. Enhanced Recovery Protocols for Adults Undergoing Colorectal Surgery: A Systematic Review and Meta-analysis. *Dis Colon Rectum* 2018;61(9):1108–18.
138. Hijazi Y., Gondal U., Aziz O. A systematic review of prehabilitation programs in abdominal cancer surgery. *Int J Surg* 2017;39:156–62.
139. Gillis C., Li C., Lee L., Awasthi R., Augustin B., Gamsa A., Liberman A. S., Stein B., Charlebois P., Feldman L.S., Carli F. Prehabilitation versus rehabilitation: a randomized control trial in patients undergoing colorectal resection for cancer. *Anesthesiology* 2014;121(5):937–47.
140. Tsimopoulou I., Pasquali S., Howard R., Desai A., Gourevitch D., Tolosa I., Vohra R. Psychological prehabilitation before cancer surgery: a systematic review. *Annals of surgical oncology* 2015;22(13):4117–23.
141. Li P., Fang F., Cai J. X., Tang D., Li Q. G., Wang D. R. Fast-track rehabilitation vs conventional care in laparoscopic colorectal resection for colorectal malignancy: a meta-analysis. *World J Gastroenterol* 2013;19(47):9119–26.
142. Wren S.M., Martin M., Yoon J.K., Bech F. Postoperative pneumonia-prevention program for the inpatient surgical ward. *J Am Coll Surg* 2010;210(4):491–5.
143. de Almeida E.P.M., de Almeida J.P., Landoni G., Galas F., Fukushima J.T., Fominskiy E., et al. Early mobilization programme improves functional capacity after major abdominal cancer surgery: a randomized controlled trial. *Br J Anaesth* 2017;119(5):900–7.
144. Visser W.S., Te Riele W.W., Boerma D., van Ramshorst B., van Westreenen H.L. Pelvic floor rehabilitation to improve functional outcome after a low anterior resection: a systematic review. *Ann Coloproctol* 2014;30(3):109–14.
145. Efthimiadis C., Basdanis G., Zatagias A., Tzeveleki I., Kosmidis C., Karamanlis E., Harlaftis N. Manometric and clinical evaluation of patients after low anterior resection for rectal cancer. *Techniques in coloproctology* 2004;8(1):s205–s207.
146. Finnane A., Janda M., Hayes S.C. Review of the evidence of lymphedema treatment effect. *Am J Phys Med Rehabil* 2015;94(6):483–98.
147. Cheville A.L., Kollasch J., Vandenberg J., Shen T., Grothey A., Gamble G., Basford J.R. A home-based exercise program to improve function, fatigue, and sleep quality in patients with Stage IV lung and colorectal cancer: a randomized controlled trial. *J Pain Symptom Manage* 2013;45(5):811–21.

148. Jeon J., Sato K., Niedzwiecki D., Ye X., Saltz L.B., Mayer R.J., et al. Impact of physical activity after cancer diagnosis on survival in patients with recurrent colon cancer: Findings from CALGB 89803/Alliance. *Clin Colorectal Cancer* 2013;12(4):233–8.
149. Mosher C.E., Winger J.G., Given B. A., Helft P.R., O’Neil B.H. Mental health outcomes during colorectal cancer survivorship: a review of the literature. *Psychooncology* 2016;25(11):1261–70.
150. Mustian K.M., Alfano C.M., Heckler C., Kleckner A.S., Kleckner I.R., Leach C.R., et al. Comparison of Pharmaceutical, Psychological, and Exercise Treatments for Cancer-Related Fatigue: A Meta-analysis. *JAMA Oncol* 2017;3(7):961–8.
151. Kinkead B., Schettler P.J., Larson E. R., Carroll D., Sharenko M., Nettles J., Edwards S.A., Miller A.H., Torres M.A., Dunlop B.W., Rakofsky J.J., Rapaport M.H. Massage therapy decreases cancer-related fatigue: Results from a randomized early phase trial. *Cancer* 2018;124(3):546–54.
152. Bensadoun R.J., Nair R.G. Low-Level Laser Therapy in the Management of Mucositis and Dermatitis Induced by Cancer Therapy. *Photomed Laser Surg* 2015;33(10):487–91.
153. Pita-Fernandez S., Alhayek-Ai M., Gonzalez-Martin C., Lopez-Calvino B., Seoane-Pillado T., Pertega-Diaz S. Intensive follow-up strategies improve outcomes in nonmetastatic colorectal cancer patients after curative surgery: a systematic review and meta-analysis. *Ann Oncol* 2015;26(4):644–56.
154. Jeffery M., Hickey B.E., Hider P.N. Follow-up strategies for patients treated for non-metastatic colorectal cancer. *Cochrane Database Syst Rev* 2007. doi: 10.1002/14651858.CD002200.pub2 № 1):CD002200.
155. Zech C., et al. Randomized multicentre trial of gadoxetic acid-enhanced MRI versus conventional MRI or CT in the staging of colorectal cancer liver metastases. *Br J Surg* 2014. Vol. 101. №6. P. 613-621.9.
156. Xin-Yu Wang, Zhi-Xue Zheng, Yu Sun, Yan-Hua Bai, Yun-Fei Shi, Li-Xin Zhou, et al. Significance of HER2 protein expression and HER2 gene amplification in colorectal adenocarcinomas. *World J Gastrointest Oncol* 2019;11(4):335–47. doi: 10.4251/wjgo.v11.i4.335
157. Funda Meric-Bernstam, Herbert Hurwitz, Kanwal Pratap Singh Raghav, Robert R McWilliams, Marwan Fakih, Ari VanderWalde, et al. Pertuzumab plus trastuzumab for HER2-amplified metastatic colorectal cancer (MyPathway): an updated report from a multicentre, open-label, phase 2a, multiple basket study. *Lancet Oncol* 2019;20(4):518-530. doi: 10.1016/S1470-2045(18)30904-5.
158. Andrea Sartore-Bianchi, Livio Trusolino, Cosimo Martino, Katia Bencardino, Sara Lonardi, Francesca Bergamo, et al. Dual-targeted therapy with trastuzumab and lapatinib in treatment-refractory, KRAS codon 12/13 wild-type, HER2-positive metastatic colorectal cancer (HERACLES): a proof-of-concept, multicentre, open-label, phase 2 trial. *Lancet Oncol* 2016;17(6):738-46. doi: 10.1016/S1470-2045(16)00150-9.

159. Qiang Li, Ying Liu, Hong-Mei Zhang, Yin-Peng Huang, Tian-Yi Wang, Dong-Sheng Li, et al. Influence of DPYD Genetic Polymorphisms on 5-Fluorouracil Toxicities in Patients with Colorectal Cancer: A Meta-Analysis, *Gastroenterology Research and Practice*, vol. 2014, Article ID 827989, 11 pages, 2014.
160. Lugli A., Kirsch R., Ajioka Y., et al. Recommendations for reporting tumor budding in colorectal cancer based on the International Tumor Budding Consensus Conference (ITBCC) 2016. *Mod Pathol* 2017;30(9):1299-311.
161. Клинические рекомендации. Хронический болевой синдром (ХБС) у взрослых пациентов, нуждающихся в паллиативной медицинской помощи. МЗ РФ. 2018.
162. Nilsson P.J., et al. Short-course radiotherapy followed by neo-adjuvant chemotherapy in locally advanced rectal cancer – the RAPIDO trial. *BMC cancer* 2013. Т. 13. №. 1. P. 1-9.
163. Jin J., et al. Multicenter, randomized, phase III trial of short-term radiotherapy plus chemotherapy versus long-term chemoradiotherapy in locally advanced rectal cancer (STELLAR). *Journ Clin Oncol* 2022. С. JCO. 21.01667.
164. Petrelli F. et al. Total neoadjuvant therapy in rectal cancer: a systematic review and meta-analysis of treatment outcomes. *Ann Surg* 2020. Т. 271. №3. 440-448.
165. Riesco-Martinez Maria C., et al. Impact of Total Neoadjuvant Therapy vs. Standard Chemoradiotherapy in Locally Advanced Rectal Cancer: A Systematic Review and Meta-Analysis of Randomized Trials. *Cancers* 12.12 (2020):3655.
166. Melissa Amy Lumish, Jenna L. Cohen, Zsofia Kinga Stadler, et al. PD-1 blockade alone for mismatch repair deficient (dMMR) locally advanced rectal cancer. *Journal of Clinical Oncology* 40, no. 4_suppl (February 01, 2022) 16-16.
167. Wang L., et al. Early versus late closure of temporary ileostomy after rectal cancer surgery: a meta-analysis. *Surgery Today* 2020. С. 1-9.
168. Elsner A.T., et al. Closure of Temporary Ileostomy 2 Versus 12 Weeks After Rectal Resection for Cancer: A Word of Caution From a Prospective, Randomized Controlled Multicenter Trial // *Dis Col Rect* 2021 Т. 64. №11. P. 1398.
169. Park J., et al. Cost analysis in a randomized trial of early closure of a temporary ileostomy after rectal resection for cancer (EASY trial). *Surgical endoscopy*. 2020. Т. 34. №1. P. 69-76.
170. Danielsen A. K. et al. Early closure of a temporary ileostomy in patients with rectal cancer. *Ann Surg* 2017. Т. 265. №2. P. 284-90.
171. Kye B.H., et al. Is it safe the reversal of a diverting stoma during adjuvant chemotherapy in elderly rectal cancer patients? *International Journal of Surgery* 2014. Т. 12. №12. P. 1337-41.

172. Hajibandeh S., et al. Meta-analysis of temporary loop ileostomy closure during or after adjuvant chemotherapy following rectal cancer resection: the dilemma remains. *International journal of colorectal disease*. 2019. T. 34. №7. P. 1151-59.
173. Overman M.J. et al. Nivolumab in patients with DNA mismatch repair deficient/microsatellite instability high metastatic colorectal cancer: Update from CheckMate 142. 2017.
174. Thierry André, Kai-Keen Shiu, Tae Won Kim, Benny Vittrup Jensen, Lars Henrik Jensen, Cornelis Punt, Denis Smith, Rocio Garcia-Carbonero, Manuel Benavides, Peter Gibbs, Christelle de la Fouchardiere, Fernando Rivera, Elena Elez, Johanna Bendell, Dung T Le, Takayuki Yoshino, Eric Van Cutsem, Ping Yang, Mohammed Z H Farooqui, Patricia Marinello, Luis A Diaz Jr, KEYNOTE-177 Investigators. Pembrolizumab in Microsatellite-Instability-High Advanced Colorectal Cancer. *N Engl J Med*. 2020 Dec 3;383(23):2207-18. doi: 10.1056/NEJMoa2017699.
175. Heinz-Josef Lenz, Sara Lonardi, Vittorina Zagonel, Eric Van Cutsem, M. Luisa Limon, Ka Yeung Mark Wong, et al. Nivolumab (NIVO) + low-dose ipilimumab (IPI) as first-line (1L) therapy in microsatellite instability-high/DNA mismatch repair deficient (MSI-H/dMMR) metastatic colorectal cancer (mCRC): Clinical update. *Journal of Clinical Oncology* 37, no. 15_suppl (May 20, 2019) 3521-3521. doi: 10.1200/JCO.2019.37.15_suppl.3521.
176. Brandi G., et al. Adjuvant chemotherapy for resected colorectal cancer metastases: Literature review and meta-analysis. *World journal of gastroenterology*. 2016. T. 22. №2. P. 519.
177. Andre T., et al. Improved overall survival with oxaliplatin, fluorouracil, and leucovorin as adjuvant treatment in stage II or III colon cancer in the MOSAIC trial. *J Clin Oncol* 2009;27:3109–16.
178. Kuebler JP, et al. Oxaliplatin combined with weekly bolus fluorouracil and leucovorin as surgical adjuvant chemotherapy for stage II and III colon cancer: results from NSABP C-07. *J Clin Oncol* 2007;25:2198–204.
179. McCleary NJ, et al. Impact of age on the efficacy of newer adjuvant therapies in patients with stage II/III colon cancer: findings from the ACCENT database. *J Clin Oncol* 2013;31:2600–6.
180. Cheeseman S.L., Joel S.P., Chester J.D., et al .A ‘modified de Gramont’ regimen of fluorouracil, alone and with oxaliplatin, for advanced colorectal cancer. *Br J Cancer* 2002;87(4):393–9. DOI: 10.1038/sj.bjc.6600467
181. Matsumoto S. et al. Safety and efficacy of modified FOLFOX6 for treatment of metastatic or locally advanced colorectal cancer. *Chemotherapy*. 2008. T. 54. №5. P. 395-403.
182. Cassidy J. et al. XELOX (capecitabine plus oxaliplatin): active first-line therapy for patients with metastatic colorectal cancer. *Journal of Clinical Oncology*. 2004. T. 22. №11. P. 2084-91.
183. L Demir 1, I Somali, M Oktay Tarhan, C Erten, H Ellidokuz, A Can, A Dirican, I Vedat Bayoglu. The toxicity and efficacy of Nordic-FLOX regimen as adjuvant treatment of stage III colon cancer. *J BUON*. Oct-Dec 2011;16(4):682-8.

184. Sorbye H, Glimelius B, Berglund A et al. Multicenter phase II study of Nordic fluorouracil and folinic acid bolus schedule combined with oxaliplatin as first-line treatment of metastatic colorectal cancer. *J Clin Oncol* 2004; 22: 31-38.
185. Трякин А. А., Бесова Н. С., Волков Н. М., Гладков С. А., Карасева В. В., Сакаева Д. Д. Практические рекомендации по общим принципам проведения противоопухолевой лекарственной терапии. Злокачественные опухоли. Практические рекомендации RUSSCO #3s2, 2020;10:01.
186. Yukihide Kanemitsu, Kohei Shitara, Junki Mizusawa, Tetsuya Hamaguchi, Dai Shida, Koji Komori, et al. A randomized phase III trial comparing primary tumor resection plus chemotherapy with chemotherapy alone in incurable stage IV colorectal cancer: JCOG1007 study (iPACS). *Journal of Clinical Oncology* 38, no. 4_suppl (February 01, 2020) 7-7. doi: 10.1200/JCO.2020.38.4_suppl.7
187. Kanemitsu Y. et al. Primary tumor resection plus chemotherapy versus chemotherapy alone for colorectal cancer patients with asymptomatic, synchronous unresectable metastases (JCOG1007; iPACS): a randomized clinical trial. *Journal of Clinical Oncology*. 2021. T. 39. №10. P. 1098-107.
188. Matsuda A., et al. Comparison between biweekly and weekly cetuximab in patients with metastatic colorectal cancer: a meta-analysis. *Anticancer Research*. 2020. T. 40. №6. P. 3469-76.
189. Panitumumab Plus Fluorouracil and Folinic Acid Versus Fluorouracil and Folinic Acid Alone as Maintenance Therapy in RAS Wild-Type Metastatic Colorectal Cancer: The Randomized PANAMA Trial (AIO KRK 0212).
190. Bendell J.C., et al. Axitinib or bevacizumab plus FOLFIRI or modified FOLFOX-6 after failure of first-line therapy for metastatic colorectal cancer: a randomized phase II study. *Clin Colorect Cancer*. 2013. T. 12. №4. P. 239-47.
191. Aparicio T., et al. Bevacizumab + chemotherapy versus chemotherapy alone in elderly patients with untreated metastatic colorectal cancer: A randomized phase II trial – PRODIGE 20 study results. *Ann Oncol* 2018. T. 29. №1. P. 133-8.
192. Verdaguer H., Tabernero J., Macarulla T. Ramucirumab in metastatic colorectal cancer: evidence to date and place in therapy. *Therapeutic advances in medical oncology*. 2016. T. 8. №3. P. 230-42.
193. Josep Tabernero, Takayuki Yoshino, Allen Lee Cohn, et al. Ramucirumab versus placebo in combination with second-line FOLFIRI in patients with metastatic colorectal carcinoma that progressed during or after first-line therapy with bevacizumab, oxaliplatin, and a fluoropyrimidine (RAISE): a randomised, double-blind, multicentre, phase 3 study. *Lancet Oncol* 2015;16(5):499-508.
194. Folprecht G., et al. Oxaliplatin and 5-FU/folinic acid (modified FOLFOX6) with or without aflibercept in first-line treatment of patients with metastatic colorectal cancer: the AFFIRM study *Ann Oncol* 2016. T. 27. №7. P. 1273-9.

195. Koukourakis G.V., et al. Capecitabine for locally advanced and metastatic colorectal cancer: A review. *World journal of gastrointestinal oncology* 2010. T. 2. №8. P. 311.
196. Petrioli R., et al. FOLFOX-4 stop and go and capecitabine maintenance chemotherapy in the treatment of metastatic colorectal cancer. *Oncology*. 2006. T. 70. №5. – P. 345-50.
197. Feliu J. et al. Capecitabine and bevacizumab as first-line treatment in elderly patients with metastatic colorectal cancer. *Brit J Cancer* 2010. T. 102. №10. P. 1468-73.
198. Динаева Э.А., и др. Значение эмпефилграстима в интенсивных режимах терапии опухолей ЖКТ. Доклад на сессии отечественные исследования в онкологии, конференции «Опухоли ЖКТ» 15 апреля 2022 г. <https://www.sciencedirect.com/science/article/pii/S2468294221001623>. <https://www.ncbi.nlm.nih.gov/pmc/articles/PMC7189469/>.
199. Jaafar Bennouna, Sandrine Huret, Aurelie Bertaut, Olivier Bouché, Gael Deplanque, Christian Borel, et al. Continuation of Bevacizumab vs Cetuximab Plus Chemotherapy After First Progression in KRAS Wild-Type Metastatic Colorectal Cancer: The UNICANCER PRODIGE18 Randomized Clinical Trial. *JAMA Oncol* 2019;5(1):83-90. doi: 10.1001/jamaoncol.2018.4465
200. J Randolph Hecht, Allen Cohn, Shaker Dakhil, Mansoor Saleh, Bilal Piperdi, Mika Cline-Burkhardt, Ying Tian, William Y Go. SPIRITT: A Randomized, Multicenter, Phase II Study of Panitumumab with FOLFIRI and Bevacizumab with FOLFIRI as Second-Line Treatment in Patients with Unresectable Wild Type KRAS Metastatic Colorectal Cancer. *Clin Colorectal Cancer*. 2015 Jun;14(2):72-80. doi: 10.1016/j.clcc.2014.12.009
201. Romain Cohen, Aurelia Meurisse, Thomas Pudlarz, et al. One-year duration of nivolumab plus ipilimumab in patients (pts) with microsatellite instability-high/mismatch repair-deficient (MSI/dMMR) metastatic colorectal cancer (mCRC): Long-term follow-up of the GERCOR NIPICOL phase II study. *Journal of Clinical Oncology* 40, no. 4_suppl (February 01, 2022) 13-13.
202. Федянин М.Ю., Полянская Е.М., Трякин А.А., и др. Влияние стартовой дозы регорафениба на общую выживаемость пациентов с метастатическим раком толстой кишки: систематический обзор и метаанализ. *Современная онкология* 2019. Т. 21. № 3. С. 10-15. doi: 10.26442/18151434.2019.3.190651
203. Funda Meric-Bernstam, Herbert Hurwitz, Kanwal Pratap Singh Raghav, Robert R McWilliams, Marwan Fakih, Ari VanderWalde, et al. Pertuzumab plus trastuzumab for HER2-amplified metastatic colorectal cancer (MyPathway): an updated report from a multicentre, open-label, phase 2a, multiple basket study. *Lancet Oncol* 2019 Apr;20(4):518-530. doi: 10.1016/S1470-2045(18)30904-5
204. Overman M.J., et al. Nivolumab±ipilimumab in treatment (tx) of patients (pts) with metastatic colorectal cancer (mCRC) with and without high microsatellite instability (MSI-H): CheckMate-142 interim results. 2016.

205. Osman Köstek, Muhammet Bekir Hacıoğlu, Abdullah Sakin, Tarık Demir, Murat Sari, Ozlem Ozkul, et al. Regorafenib or rechallenge chemotherapy: which is more effective in the third-line treatment of metastatic colorectal cancer? *Cancer Chemother Pharmacol* 2019;83(1):115-22. doi: 10.1007/s00280-018-3713-6
206. Gundgaard M.G., Soerensen J.B., Ehrnrooth E. Third-line therapy for metastatic colorectal cancer // *Cancer chemotherapy and pharmacology* 2008. Т. 61. №1. P. 1-13.
207. Walter T., et al. Systematic review and network meta-analyses of third-line treatments for metastatic colorectal cancer. *Journal of cancer research and clinical oncology* 2020. Т. 146. №10. P. 2575-87.
208. Федянин М.Ю., Полянская Е.М., Эльснукеева Х.Х., Трякин А.А., Покатаев И.А., Буланов А.А., Тюляндин С.А. Метаанализ исследований по сравнению эффективности режимов FOLFOXIRI и FOLFOX или FOLFIRI с таргетной терапией при метастатическом раке толстой кишки с мутацией в гене BRAF. *Медицинский Совет* 2020;(20):125-132. <https://doi.org/10.21518/2079-701X-2020-20-125-132>
209. Wirapati P., Pomella V., Vandenbosch B. et al. Velour trial biomarkers update: impact of RAS, BRAF, and sidedness on aflibercept activity. *J Clin Oncol* 2017;(15 Suppl):3538.
210. Gong J., Cho M., Fakih M. RAS and BRAF in metastatic colorectal cancer management // *Journal of gastrointestinal oncology*. 2016. Т. 7. №5. P. 687.
211. Bekaii-Saab T.S., et al. Regorafenib dose optimization study (ReDOS): Randomized phase II trial to evaluate dosing strategies for regorafenib in refractory metastatic colorectal cancer (mCRC) – An ACCRU Network study. *J Clin Oncol* 2018. Т. 36. №4 Suppl. P. 611.
212. Trullas A. et al. The EMA assessment of pembrolizumab as monotherapy for the first-line treatment of adult patients with metastatic microsatellite instability-high or mismatch repair deficient colorectal cancer // *ESMO open*. 2021. Т. 6. №3. P. 100145.
213. Lenz H.J., Lonardi S., Zagonel V. et al. Nivolumab (NIVO) + low-dose ipilimumab (IPI) as first-line (1L) therapy in microsatellite instability-high/DNA mismatch repair deficient (MSI-H/dMMR) metastatic colorectal cancer (mCRC): Clinical update. *J Clin Oncol* 2019;37(15 Suppl):3521. doi: 10.1200/JCO.2019.37.15_suppl.3521
214. Kanat O., Ertas H. Existing anti-angiogenic therapeutic strategies for patients with metastatic colorectal cancer progressing following first-line bevacizumab-based therapy. *World Journal of Clinical Oncology* 2019. Т. 10. №2. P. 52.
215. Wu Z. et al. BRAF and EGFR inhibitors synergize to increase cytotoxic effects and decrease stem cell capacities in BRAF (V600E)-mutant colorectal cancer cells // *Acta Biochimica et Biophysica Sinica* 2018. Т. 50. №4. P. 355-61.

216. M. Fedyanin¹, H. Elsnukaeva¹, I. Demidova, et al. 448P - Efficacy of combinations of BRAF inhibitors and anti-EGFR antibodies in metastatic colorectal carcinoma (mCRC) patients with mBRAF in the real clinical practice. *Annals of Oncology* (2021) 32 (suppl_5): S530-S582. doi: 10.1016/annonc/annonc698
217. Corcoran R. B. et al. Combined BRAF, EGFR, and MEK inhibition in patients with BRAFV600E-mutant colorectal cancer. *Cancer discovery*. – 2018. – Т. 8. – №. 4. – P. 428-443.
218. Yaeger R. et al. Pilot trial of combined BRAF and EGFR inhibition in BRAF-mutant metastatic colorectal cancer patients. *Clinical cancer research* 2015. Т. 21. №6. P. 1313-20.
219. Hyman D. M. et al. Vemurafenib in multiple nonmelanoma cancers with BRAF V600 mutations. *New England Journal of Medicine* 2015. Т. 373. №8. С. 726-736
220. Владимирова Л.Ю. и др. Практические рекомендации по профилактике и лечению тошноты и рвоты у онкологических больных. *Злокачественные опухоли* 2021. Т. 11. №3s2-2. С. 25-38.
221. Багрова С.Г., и др. Использование остеомодифицирующих агентов (ОМА) для профилактики и лечения патологии костной ткани при злокачественных новообразованиях. *Злокачественные опухоли* 2021. Т. 10. №3s2-2. С. 35-44.
222. Сакаева Д.Д. и др. Практические рекомендации по диагностике и лечению фебрильной нейтропении. *Злокачественные опухоли* 2021. Т. 11. №3s2-2. С. 55-63.
223. Ткаченко П.Е., Ивашкин В.Т., Маевская М.В. Клинические рекомендации по коррекции гепатотоксичности, индуцированной противоопухолевой терапией. *Злокачественные опухоли* 2021. Т. 10. №3s2-2. С. 52-65.
224. Виценя М.В., и др. Практические рекомендации по коррекции кардиоваскулярной токсичности противоопухолевой лекарственной терапии. *Злокачественные опухоли* 2021. Т. 10. №3s2-2. С. 66-87.
225. Королева И.А., и др. Практические рекомендации по лекарственному лечению дерматологических реакций у пациентов, получающих противоопухолевую лекарственную терапию. *Злокачественные опухоли* 2021. Т. 11. №3S2-2. С. 99-113.
226. Сытов А.В., и др. Практические рекомендации по нутритивной поддержке онкологических больных. *Злокачественные опухоли*. 2021. Т. 11. №3s2-2. С. 114-22.
227. Громова Е.Г., и др. Практические рекомендации по коррекции нефротоксичности противоопухолевых препаратов. *Злокачественные опухоли* 2021. Т. 11. №3s2-2. С. 132-44.
228. Сомонова О.В., и др. Практические рекомендации по профилактике и лечению тромбозов и тромбоэмболических осложнений у онкологических больных. *Злокачественные опухоли* 2021. Т. 11. №3S2-2. С. 145-55.

229. Буйденко Ю.В. Рекомендации по лечению последствий экстравазации противоопухолевых препаратов. Злокачественные опухоли 2021. Т. 10. №3s2-2. С. 141–7.
230. Проценко С.А., и др. Практические рекомендации по управлению иммуноопосредованными нежелательными явлениями. Злокачественные опухоли 2021. Т. 11. №3s2-2. С. 187–223.
231. Анемия при злокачественных новообразованиях. Клинические рекомендации МЗ РФ. Электронный ресурс: https://cr.minzdrav.gov.ru/schema/624_1. Дата обращения 23.05.2022 г.
232. Oken M.M., Creech R.H., Tormey D.C., Horton J., Davis T.E., McFadden E.T., Carbone P.P. Toxicity and response criteria of the Eastern Cooperative Oncology Group. Am J Clin Oncol 1982;5(6):649–55.
233. Karnofsky D.A., Burchenal J.H. The clinical evaluation of chemotherapeutic agents in cancer. In: MacLeod C. (ed.). Evaluation of chemotherapeutic agents. New York: Columbia University Press; 1949:191–205.
234. Hawker G.A., Mian S., Kendzerska T., French M. Measures of adult pain: Visual Analog Scale for Pain (VAS Pain), Numeric Rating Scale for Pain (NRS Pain), McGill Pain Questionnaire (MPQ), Short-Form McGill Pain Questionnaire (SF-MPQ), Chronic Pain Grade Scale (CPGS), Short Form-36 Bodily Pain Scale (SF-36 BPS), and Measure of Intermittent and Constant Osteoarthritis Pain (ICOAP). Arthritis Care Res (Hoboken) 2011;63(Suppl 11):S240–52.
235. *Cetuximab continuation after first progression in metastatic colorectal cancer (CAPRI-GOIM): a randomized phase II trial of FOLFOX plus cetuximab versus FOLFOX*

Приложение А1. Состав рабочей группы по разработке и пересмотру клинических рекомендаций

1. **Мамедли З.З.**, к.м.н., заведующий отделением хирургического отделения № 3 (колопроктологии) ФГБУ «НМИЦ онкологии им. Н.Н. Блохина» Минздрава России.
2. **Гордеев С.С.**, к.м.н., ведущий научный сотрудник хирургического отделения № 3 (колопроктологии) ФГБУ «НМИЦ онкологии им. Н.Н. Блохина» Минздрава России.
3. **Федянин М.Ю.**, д.м.н., старший научный сотрудник отделения клинической фармакологии и химиотерапии ФГБУ «НМИЦ онкологии им. Н.Н. Блохина» Минздрава России.
4. **Артамонова Е.В.**, д.м.н., заведующая отделением химиотерапии ФГБУ «НМИЦ онкологии им. Н.Н. Блохина Минздрава России».
5. **Барсуков Ю.А.**, д.м.н., проф., главный научный сотрудник отделения хирургического № 3 проктологическое ФГБУ «НМИЦ онкологии им. Н.Н. Блохина Минздрава России».
6. **Болотина Л.В.**, д.м.н., заведующая отделением химиотерапии МНИОИ им. П.А. Герцена – филиал ФГБУ «НМИЦ радиологии» Минздрава России.
7. **Глебовская В.В.**, д.м.н., старший научный сотрудник отдела лучевой терапии ФГБУ «НМИЦ Онкологии им. Н.Н. Блохина Минздрава России».
8. **Карачун А.М.**, профессор, д.м.н. заведующий [хирургическим отделением абдоминальной онкологии ФГБУ «НМИЦ онкологии им. Н.Н. Петрова» Минздрава России](#), сотрудник кафедры онкологии Северо-Западного государственного медицинского университета им. И.И. Мечникова.
9. **Козлов Н.А.**, к.м.н., врач-патологоанатом патологоанатомического отделения отдела морфологической и молекулярно-генетической диагностики опухоли ФГБУ «НМИЦ Онкологии им. Н.Н. Блохина» Минздрава России.
10. **Малихова О.А.**, д.м.н., проф., заведующая отделением эндоскопии, ФГБУ «НМИЦ Онкологии им. Н.Н. Блохина» Минздрава России.
11. **Мерзлякова А.М.**, к.м.н., врач-реабилитолог отделения медицинской реабилитации ФГБУ «НМИЦ онкологии им. Н.Н. Блохина» Минздрава России.
12. **Невольских А.А.**, д.м.н., заместитель директора по лечебной работе МРНЦ им. А.Ф. Цыба – филиала ФГБУ «НМИЦ радиологии» Минздрава России.
13. **Обухова О.А.**, к.м.н., врач-физиотерапевт, заведующая отделением реабилитации ФГБУ «НМИЦ онкологии им. Н.Н. Блохина» МЗ РФ, член Европейской ассоциации парентерального и энтерального питания (ESPEN), член Российской ассоциации парентерального и энтерального питания (RESPEN).

14. **Петров К.С.**, к.м.н., главный рентгенолог клиники Медскан.рф.
15. **Петров Л.О.**, к.м.н., руководитель отделения лучевого и хирургического лечения заболеваний абдоминальной области Медицинского радиологического научного центра им. А.Ф. Цыба – филиала ФГБУ «НМИЦ Радиологии» Минздрава России.
16. **Подлужный Д.В.**, к.м.н., заведующий отделением опухолей печени и поджелудочной железы ФГБУ «НМИЦ онкологии им. Н.Н. Блохина» Минздрава России.
17. **Проценко С.А.**, проф., д.м.н., заведующий отделением химиотерапии и инновационных технологий ФГБУ «НМИЦ онкологии им. Н.Н. Петрова» Минздрава России.
18. **Рыбаков Е.Г.**, д.м.н., проф. РАН, руководитель отдела онкопроктологии, ФГБУ «НМИЦ колопроктологии имени А.Н. Рыжих» Минздрава России.
19. **Самсонов Д.В.**, к.м.н., врач-онколог отделения абдоминальной хирургии хирургическим отделением абдоминальной онкологии ФГБУ «НИИ онкологии им. Н.Н. Петрова» Минздрава России.
20. **Сидоров Д.В.**, д.м.н., руководитель абдоминального отделения Московского научно-исследовательского онкологического института имени П.А. Герцена – филиал ФГБУ «НМИРЦ» Минздрава России.
21. **Снеговой А.В.**, д.м.н., заведующий отделением амбулаторной химиотерапии ФГБУ «НМИЦ онкологии им. Н.Н. Блохина» Минздрава России.
22. **Ткачев С.И.**, д.м.н., проф., главный научный сотрудник отдела лучевой терапии ФГБУ «НМИЦ Онкологии им. Н.Н. Блохина» Минздрава России.
23. **Трякин А.А.**, д.м.н., главный научный сотрудник отделения клинической фармакологии и химиотерапии ФГБУ «НМИЦ Онкологии им. Н.Н. Блохина» Минздрава России.
24. **Цуканов А.С.**, д.м.н., руководитель отдела лабораторной генетики, ФГБУ «НМИЦ колопроктологии имени А.Н. Рыжих» Минздрава России.
25. **Черных М.В.**, к.м.н., главный врач центра «ПЭТ-Технолоджи Подольск».
26. **Шельгин Ю.А.**, д.м.н., академик РАН, профессор, президент Общероссийской общественной некоммерческой организации «Ассоциация колопроктологов России», научный руководитель ФГБУ «НМИЦ колопроктологии имени А.Н. Рыжих» Минздрава России, главный внештатный специалист-колопроктолог Министерства здравоохранения РФ.
27. **Дрошнева И.В.**, к.м.н, доц., заведующая отделением лучевой терапии отдела лучевой терапии МНИОИ им. П.А. Герцена – филиала ФГБУ «НМИЦ радиологии» Минздрава России.
28. **Болотина Л.В.**, д.м.н., заведующая отделением химиотерапии МНИОИ им. П.А. Герцена – филиала ФГБУ «НМИЦ радиологии» Минздрава России.

29. **Феденко А.А.**, д.м.н., руководитель отдела лекарственной терапии ФГБУ «НМИЦ радиологии» Минздрава России.

30. **Фалалеева Н.А.**, заведующий отделом лекарственного лечения злокачественных новообразований МРНЦ им. А.Ф. Цыба – филиала ФГБУ «НМИЦ радиологии» Минздрава России.

31. **Филоненко Е.В.**, заведующий Центром лазерной и фотодинамической диагностики и терапии опухолей МНИОИ им. П.А. Герцена – филиала ФГБУ «НМИЦ радиологии» Минздрава России.

32. **Бойко А. В.**, д.м.н., заведующая отделением лучевой терапии с модификацией, врач-радиотерапевт, профессор МНИОИ им. П.А. Герцена – филиала ФГБУ «НМИЦ радиологии» Минздрава России.

Конфликта интересов нет.

Блок по организации медицинской помощи

1. **Невольских А.А.**, д.м.н., заместитель директора по лечебной МРНЦ им. А.Ф. Цыба – филиал ФГБУ «НМИЦ радиологии» Минздрава России.

2. **Иванов С.А.**, профессор РАН, д.м.н., директор МРНЦ им. А.Ф. Цыба – филиала ФГБУ «НМИЦ радиологии» Минздрава России.

3. **Хайлова Ж.В.**, к.м.н., заместитель директора по организационно-методической работе МРНЦ им. А.Ф. Цыба – филиала ФГБУ «НМИЦ радиологии» Минздрава России.

4. **Геворкян Т.Г.**, заместитель директора НИИ КЭР ФГБУ «НМИЦ онкологии им. Н.Н. Блохина» Минздрава России.

Конфликта интересов нет.

Приложение А2. Методология разработки клинических рекомендаций

Целевая аудитория данных клинических рекомендаций:

- 1) врачи-онкологи;
- 2) врачи-радиологи;
- 3) врачи-радиотерапевты;
- 4) врачи-колопроктологи;
- 5) врачи-хирурги;
- 6) врачи-эндоскописты;
- 7) врачи – анестезиологи-реаниматологи;
- 8) врачи-терапевты;
- 9) врачи общей врачебной практики (семейной медицины);
- 10) врачи-генетики;
- 11) врачи-патологоанатомы;
- 12) врачи организации здравоохранения и общественного здоровья;
- 13) врачи-реабилитологи (специалисты по медицинской реабилитации);
- 14) врачи – клинические фармакологи;
- 15) студенты медицинских ВУЗов, ординаторы и аспиранты.

В данных клинических рекомендациях все сведения ранжированы по уровню достоверности (доказательности) в зависимости от количества и качества исследований по данной проблеме.

Методы, использованные для сбора/селекции доказательств: поиск в электронных базах данных; анализ современных научных разработок по проблеме рака прямой кишки в РФ и за рубежом; обобщение практического опыта российских и зарубежных специалистов.

Таблица П1. Шкала оценки уровней достоверности доказательств (УДД) для методов диагностики (диагностических вмешательств)

УДД	Расшифровка
1	Систематические обзоры исследований с контролем референсным методом или систематический обзор рандомизированных клинических исследований с применением мета-анализа

УДД	Расшифровка
2	Отдельные исследования с контролем референсным методом или отдельные рандомизированные клинические исследования и систематические обзоры исследований любого дизайна, за исключением рандомизированных клинических исследований, с применением мета-анализа
3	Исследования без последовательного контроля референсным методом или исследования с референсным методом, не являющимся независимым от исследуемого метода или нерандомизированные сравнительные исследования, в том числе когортные исследования
4	Несравнительные исследования, описание клинического случая
5	Имеется лишь обоснование механизма действия или мнение экспертов

Таблица П2. Шкала оценки уровней достоверности доказательств (УДД) для методов профилактики, лечения и реабилитации (профилактических, лечебных, реабилитационных вмешательств)

УДД	Расшифровка
1	Систематический обзор РКИ с применением метаанализа
2	Отдельные РКИ и систематические обзоры исследований любого дизайна, за исключением РКИ, с применением метаанализа
3	Нерандомизированные сравнительные исследования, в т.ч. когортные исследования
4	Несравнительные исследования, описание клинического случая или серии случаев, исследования «случай–контроль»
5	Имеется лишь обоснование механизма действия вмешательства (доклинические исследования) или мнение экспертов

Таблица П3. Шкала оценки уровней убедительности рекомендаций (УУР) для методов профилактики, диагностики, лечения и реабилитации (профилактических, диагностических, лечебных, реабилитационных вмешательств)

УУР	Расшифровка
A	Сильная рекомендация (все рассматриваемые критерии эффективности (исходы) являются важными, все исследования имеют высокое или удовлетворительное методологическое качество, их выводы по интересующим исходам являются согласованными)
B	Условная рекомендация (не все рассматриваемые критерии эффективности (исходы) являются важными, не все исследования имеют высокое или удовлетворительное методологическое качество и/или их выводы по интересующим исходам не являются согласованными)
C	Слабая рекомендация (отсутствие доказательств надлежащего качества (все рассматриваемые критерии эффективности (исходы) являются неважными, все исследования имеют низкое методологическое качество и их выводы по интересующим исходам не являются согласованными)

Индикаторы доброкачественной клинической практики (Good Practice Points – GPPs): доброкачественная практика рекомендаций основывается на квалификации и клиническом опыте авторского коллектива.

Методы, использованные для формулирования рекомендаций – консенсус экспертов.

Экономический анализ:

Анализ стоимости не проводился и публикации по фармакоэкономике не анализировались.

Метод валидации рекомендаций:

- Внешняя экспертная оценка

- Внутренняя экспертная оценка.

Описание метода валидации рекомендаций:

Настоящие рекомендации в предварительной версии рецензированы независимыми экспертами, которые попросили прокомментировать, прежде всего, насколько интерпретация доказательств, лежащих в основе рекомендаций, доступна для понимания.

Получены комментарии со стороны врачей – детских онкологов первичного звена в отношении доходчивости изложения рекомендаций и их оценки важности рекомендаций как рабочего инструмента повседневной практики.

Комментарии, полученные от экспертов, тщательно систематизировались и обсуждались председателем и членами рабочей группы. Каждый пункт обсуждался, и вносимые в результате этого изменения в рекомендации регистрировались. Если же изменения не вносились, то регистрировались причины отказа от внесения изменений.

Консультации и экспертная оценка:

Проект рекомендаций рецензирован также независимыми экспертами, которых попросили прокомментировать, прежде всего, доходчивость и точность интерпретации доказательной базы, лежащей в основе рекомендаций.

Для окончательной редакции и контроля качества рекомендации повторно проанализированы членами рабочей группы, которые пришли к заключению, что все замечания и комментарии экспертов приняты во внимание, риск систематических ошибок при разработке рекомендаций сведен к минимуму.

Обновления клинических рекомендаций: актуализация проводится не реже чем 1 раз в 3 года с учетом появившейся новой информации о диагностике и тактике ведения пациентов раком прямой кишки.

При отборе публикаций как потенциальных источников доказательств использованная в каждом исследовании методология изучается для того, чтобы убедиться в ее достоверности. Результат изучения влияет на уровень доказательств, присваиваемый публикации, что в свою очередь влияет на силу, вытекающих из нее рекомендаций.

Приложение А3. Справочные материалы, включая соответствие показаний к применению и противопоказаний, способов применения и доз лекарственных препаратов, инструкции по применению лекарственного препарата

Данные клинические рекомендации разработаны с учетом следующих нормативно-правовых документов:

- 1) клинические рекомендации Европейской ассоциации колопроктологов;
- 2) приказ Минздрава России от 2 апреля 2010 г. N 206н «Об утверждении [Порядка оказания медицинской помощи населению с заболеваниями толстой кишки, анального канала и промежности колопроктологического профиля](#) (с изменениями на 21 февраля 2020 г.);
- 3) приказ Минздрава России от 15 ноября 2012 г. N 915н «Об утверждении Порядка оказания медицинской помощи взрослому населению по профилю «онкология».

Актуальные инструкции к лекарственным препаратам, упоминаемым в данных клинических рекомендациях, можно найти в Государственном реестре лекарственных средств, размещенном на сайте Минздрава России: <http://grls.rosminzdrav.ru>, а также на сайте RUSSCO.

План контрольных обследований пациента после завершения лечения

Методы исследования	Сроки контрольных обследований																	
	лечения			1 год				2 год				3 год				4–5 год		
	3 мес	6 мес	9 мес	12 мес	3 мес	6 мес	9 мес	12 мес	3 мес	6 мес	9 мес	12 мес	3 мес	6 мес	9 мес			
Консультация врача-онколога (сбор жалоб + физикальный осмотр)	x	x	x	x	x	x	x	x	x		x		x		x			
Онкомаркер РЭА	x	x	x	x	x	x	x	x	x		x		x		x			
УЗИ органов брюшной полости и малого таза		x		x		x		x		x		x		x				
Рентгенография органов грудной клетки				x				x					x					
КТ органов грудной и брюшной полости с в/в контрастированием				x				x							-			
Колоноскопия ^[1]				x									x		каждые 5			

Примечание: у пациентов с высоким риском рецидива перерыв между обследованиями может быть сокращен.

Данный документ является собственностью Департамента здравоохранения города Москвы, не подлежит тиражированию и распространению без соответствующего разрешения.

Критерии для генетического обследования пациентов с подозрением на синдром Линча

Критерии Amsterdam I

1. По крайней мере у 3 родственников присутствует гистологически верифицированный колоректальный рак, один из них – родственник первой линии.
2. Заболевание прослеживается по крайней мере в двух поколениях.
3. По крайней мере у 1 из родственников КРР диагностирован в возрасте до 50 лет.
4. Семейный аденоматозный полипоз исключен.

Критерии Amsterdam II

1. По крайней мере у 3 родственников развился рак, связанный с синдромом Линча (КРР, рак эндометрия, рак желудка, яичников, мочеточника/почечной лоханки, головного мозга, тонкой кишки, гепатобилиарного тракта и кожи (сальных желез)), один из них – родственник первой линии.
2. Заболевание прослеживается по крайней мере в двух поколениях.
3. По крайней мере у 1 из родственников связанный с синдромом Линча рак диагностирован в возрасте до 50 лет.
4. Семейный аденоматозный полипоз исключен в случаях наличия КРР.
5. Опухоли по возможности должны быть верифицированы.

Критерии Bethesda для тестирования на MSI

1. Колоректальный рак у пациента младше 50 лет.
2. Наличие синхронного, метакронного колоректального рака для другого рака, который может быть связан с синдромом Линча, вне зависимости от возраста.
3. Колоректальный рак с выявленным при гистологическом исследовании MSI-H у пациента в возрасте до 60 лет.
4. Колоректальный рак у одного или более родственников первой линии с заболеванием, которое может быть связано с синдромом Линча, по крайней мере один из случаев заболевания выявлен в возрасте до 50 лет.

5. Колоректальный рак у 2 или более родственников первой или второй линии с заболеваниями, которые могут быть связаны с синдромом Линча, вне зависимости от возраста.

Критерии отбора ФГБУ «ГНЦК имени А.Н. Рыжих» для российских пациентов

1. Пациент с колоректальным раком в возрасте до 43 лет.
2. Наряду с колоректальным раком еще 2 случая и более злокачественных опухолей любой локализации у самого пациента или у кровных родственников независимо от возраста.

[1] При выявлении полипов выполняется ежегодно; в случае если до начала лечения колоноскопия не была выполнена по причине стенозирующей опухоли, ее производят в течение 3–6 мес после резекции.

Приложение Б. Алгоритмы действий врача

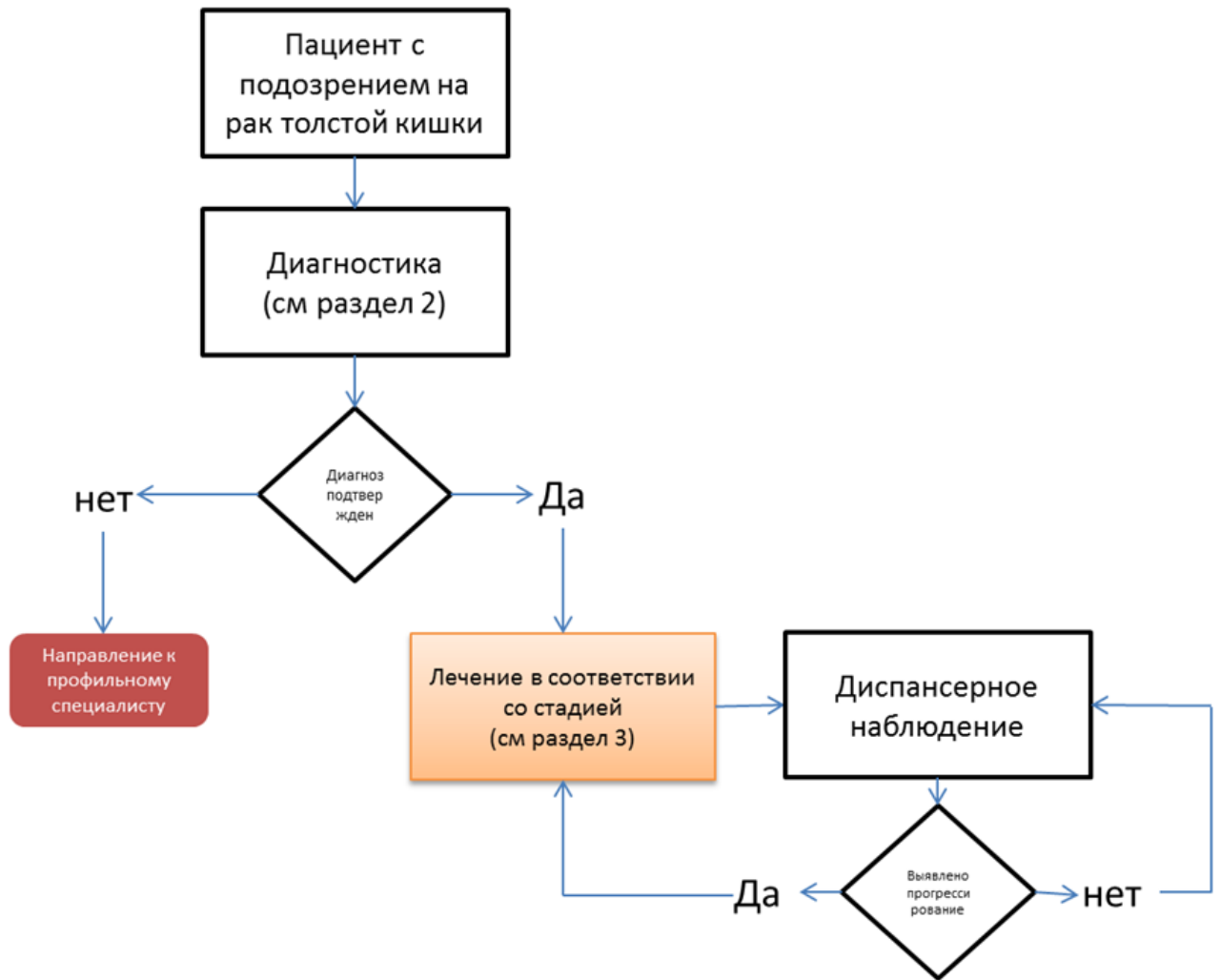


Рис. 1. Блок-схема диагностики и лечения пациента с раком толстой кишки

Приложение В. Информация для пациента

Рекомендуется в качестве источника информации по диагностике, лечению и профилактике рака прямой кишки использовать одобренный профессиональными и пациентскими сообществами источник информации: <http://www.russcra.ru/patsientam/>.

Рекомендации при осложнениях химиотерапии – связаться с врачом-онкологом.

1. При повышении температуры тела 38 °С и выше: начать прием антибиотиков: по назначению врача-онколога.

2. При стоматите:

- диета – механическое, термическое щажение;
- частое полоскание рта (каждый час) – ромашка, кора дуба, шалфей, смазывать рот облепиховым (персиковым) маслом;
- обрабатывать полость рта по назначению врача-онколога.

3. При диарее:

- Диета – исключить жирное, острое, копченое, сладкое, молочное, клетчатку. Можно нежирное мясо, мучное, кисломолочное, рисовый отвар. Обильное питье.
- Принимать препараты по назначению врача-онколога.

4. При тошноте:

- Принимать препараты по назначению врача-онколога.

Приложение Г1-ГN. Шкалы оценки, вопросники и другие оценочные инструменты состояния пациента, приведенные в клинических рекомендациях

Приложение Г1. Шкала оценки тяжести состояния пациента по версии ВОЗ/ECOG

Название на русском языке: Шкала оценки тяжести состояния пациента по версии ВОЗ/ECOG.

Оригинальное название: The Eastern Cooperative Oncology Group/World Health Organization Performance Status (ECOG/WHO PS).

Источник (официальный сайт разработчиков, публикация с валидацией):
<https://ecogacrin.org/resources/ecog-performance-status>.

Оригинальная публикация: Oken M.M., Creech R.H., Tormey D.C., Horton J., Davis T.E., McFadden E.T., Carbone P.P. Toxicity and response criteria of the Eastern Cooperative Oncology Group. Am J Clin Oncol 1982;5(6):649–55 [232].

Тип: шкала оценки.

Назначение: описать уровень функционирования пациента с точки зрения его способности заботиться о себе, повседневной активности и физических способностях (ходьба, работа и т.д.).

Содержание (шаблон):

Балл	Описание
0	Пациент полностью активен, способен выполнять все, как и до заболевания (90–100 % по шкале Карновского)
1	Пациент не способен выполнять тяжелую, но может выполнять легкую или сидячую работу (например, легкую домашнюю или канцелярскую работу) (70–80 % по шкале Карновского)
2	Пациент лечится амбулаторно, способен к самообслуживанию, но не может выполнять работу. Более 50 % времени бодрствования проводит активно – в вертикальном положении (50–60 % по шкале Карновского)
3	Пациент способен лишь к ограниченному самообслуживанию, проводит в кресле или постели более 50 % времени бодрствования (30–40 % по шкале Карновского)
4	Инвалид, совершенно не способен к самообслуживанию, прикован к креслу или постели (10–20 % по шкале Карновского)
5	Смерть

Ключ (интерпретация): приведен в самой шкале.

Название на русском языке: Шкала Карновского.

Оригинальное название (если есть): Karnofsky Performance Status.

Источник (официальный сайт разработчиков, публикация с валидацией): Karnofsky D.A., Burchenal J.H. The clinical evaluation of chemotherapeutic agents in cancer. In: MacLeod C. (ed.). Evaluation of chemotherapeutic agents. New York: Columbia University Press; 1949:191–205 [233].

Тип: шкала оценки.

Назначение: описать уровень функционирования пациента с точки зрения его способности заботиться о себе, повседневной активности и физических способностях (ходьба, работа и т. д.).

Содержание (шаблон):

Балл	Шкала Карновского
100	Состояние нормальное, жалоб нет
90	Способен к нормальной деятельности, незначительные симптомы или признаки заболевания
80	Нормальная активность с усилием, незначительные симптомы или признаки заболевания
70	Обсуживает себя самостоятельно, неспособен к нормальной деятельности или активной работе
60	Нуждается периодически в помощи, но способен сам удовлетворять большую часть своих потребностей
50	Нуждается в значительной помощи и медицинском обслуживании
40	Инвалид, нуждается в специальной помощи, в том числе медицинской
30	Тяжелая инвалидность, показана госпитализация, хотя смерть непосредственно не угрожает
20	Тяжелый больной. Необходимы госпитализация и активное лечение
10	Умиравший
0	Смерть

Ключ (интерпретация): приведен в самой шкале.

Приложение ГЗ. Визуально-аналоговая шкала оценки болевого синдрома

Название на русском языке: Визуально-аналоговая шкала оценки болевого синдрома.

Оригинальное название: Visual Analog Scale for Pain (VAS Pain).

Источник (официальный сайт разработчиков, публикация с валидацией): Hawker G.A., Mian S., Kendzerska T., French M. Measures of adult pain: Visual Analog Scale for Pain (VAS Pain), Numeric Rating Scale for Pain (NRS Pain), McGill Pain Questionnaire (MPQ), Short-Form McGill Pain Questionnaire (SF-MPQ), Chronic Pain Grade Scale (CPGS), Short Form-36 Bodily Pain Scale (SF-36 BPS), and Measure of Intermittent and Constant Osteoarthritis Pain (ICOAP). Arthritis Care Res (Hoboken) 2011;63(Suppl 11):S240–52 [234].

Тип: шкала оценки.

Назначение: предназначена для количественной оценки болевого синдрома с учетом субъективных ощущений больного и подбора анальгезирующей терапии.

Содержание (шаблон):

«Оцените по шкале выраженность боли, где 0 – отсутствие боли, а 10 – нестерпимая боль максимальной выраженности».

Инструкция: больному на 10-сантиметровой линии предлагается отметить степень выраженности боли по шкале от 0 до 10.

Ключ: 1–3 балла – слабая боль; 4–7 баллов – умеренная боль; 8 и более баллов – сильная боль.