



Клинические рекомендации

## Рак ротоглотки

МКБ 10:С01, С02.4, С05.1, С05.2, С09, С10

Год утверждения (частота пересмотра):2020

ID:КР4/1

URL

Профессиональные ассоциации

- • **Общероссийский национальный союз "Ассоциация онкологов России" • Общероссийская общественная организация "Российское общество специалистов по опухолям головы и шеи"**

Одобрено Научно-практическим Советом Минздрава РФ

# Оглавление

- **Ключевые слова**
- **Список сокращений**
- **Термины и определения**
- **1. Краткая информация**
- **2. Диагностика**
- **3. Лечение**
- **4. Реабилитация**
- **5. Профилактика**
- **6. Дополнительная информация, влияющая на течение и исход заболевания**
- **Критерии оценки качества медицинской помощи**
- **Список литературы**
- **Приложение А1. Состав рабочей группы**
- **Приложение А2. Методология разработки клинических рекомендаций**
- **Приложение А3. Связанные документы**
- **Приложение Б. Алгоритмы ведения пациента**
- **Приложение В. Информация для пациентов**
- **Приложение Г.**

## **Ключевые слова**

- Рак ротоглотки
- Лучевая терапия
- Системная химиотерапия

# Список сокращений

AUC (area under ROC curve) – площадь под ROC-кривой

ECOG – шкала оценки общего состояния онкологического больного по версии Восточной объединенной группы онкологов

ENE – экстракапсулярная инвазия

IMRT – лучевая терапия с модуляцией интенсивности (volumetric modulated arc therapy)

QUANTEC – практическое руководство для оценки дозолимитирующих параметров критических органов (quantitative analyses of normal tissue effects in the clinic)

TNM (аббревиатура от tumor, nodus и metastasis) – Международная классификация стадий развития раковых опухолей (pT – послеоперационное стадирование опухоли; pN – послеоперационное стадирование регионарных лимфатических узлов)

VMAT – объемно-модулированная лучевая терапия (volumetric modulated arc therapy)

в/в – внутривенно

ВПЧ – вирус папилломы человека

ДНК – дезоксирибонуклеиновая кислота

ИГХ – иммуногистохимический

КТ – компьютерная томография

ЛТ – лучевая терапия

ЛУ – лимфатические узлы

МРТ – магнитно-резонансная томография

ПХТ – полихимиотерапия

ПЦР – полимеразная цепная реакция

РНК – рибонуклеиновая кислота

УДД – уровень достоверности доказательности

УЗИ – ультразвуковое исследование

УУР – уровень убедительности рекомендации

ХБС – хронический болевой синдром

ХЛТ – химиолучевая терапия

# Термины и определения

Передняя стенка ротоглотки – корень языка, валлекулы.

Боковые стенки ротоглотки – нёбные миндалины, миндаликовые ямки, передние, задние нёбные дужки, язычно-миндаликовые борозды.

Задняя стенка ротоглотки – правая, левая сторона.

Верхняя стенка ротоглотки – нижняя поверхность мягкого нёба, язычок.

# 1. Краткая информация

## 1.1. Определение заболевания или состояния (группы заболеваний или состояний)

Рак ротоглотки – злокачественная опухоль, развивающаяся из элементов неороговевающего эпителия ротоглотки [1].

## 1.2. Этиология и патогенез заболевания или состояния (группы заболеваний или состояний)

Основными этиологическими факторами развития рака ротоглотки считаются [1, 2]:

- вредные привычки: курение, особенно в сочетании с употреблением крепкого алкоголя, жевание различных смесей (нас, бетель и т.д.);
- вирус папилломы человека (ВПЧ), особенно его 16-й и 18-й типы.

## 1.3. Эпидемиология заболевания или состояния (группы заболеваний или состояний)

В 2018 г. в России было зарегистрировано 3378 случаев злокачественных новообразований ротоглотки, при этом стандартизованный показатель заболеваемости среди мужчин составил 2,8 случая на 100 тыс. населения, среди женщин – 0,48 случая на 100 тыс. населения. Наиболее часто заболевание выявляют в возрасте от 40 до 54 лет [3

(<http://gco.iarc.fr/today/online-analysis-table>

v=2018&mode=cancer&mode\_population=countries&population=900&populations=643&key=asr&sex=0&cancer=39&type=1&status=by\_country)].

## 1.4. Особенности кодирования заболевания или состояния (группы заболеваний или состояний) по Международной статистической классификации болезней и проблем, связанных со здоровьем

### Кодирование по МКБ-10

C01 – Злокачественное новообразование основания языка

C02.4 – Злокачественное новообразование язычной миндалина

C05.1 – Злокачественное новообразование мягкого неба

C05.2 – Злокачественное новообразование язычка

### Злокачественное новообразование миндалина (C09):

C09.0 Злокачественное новообразование миндалинковой ямки

C09.1 Злокачественное новообразование дужки небной миндалина (передней или задней)

C09.8 Поражение миндалина, выходящее за пределы одной и более вышеуказанных локализаций

C09.9 Злокачественное новообразование миндалина неуточненное

### Злокачественное новообразование ротоглотки (C10):

C10.0 Злокачественное новообразование ямки надгортанника

C10.1 Злокачественное новообразование передней поверхности надгортанника

C10.2 Злокачественное новообразование боковой стенки ротоглотки

C10.3 Злокачественное новообразование задней стенки ротоглотки

C10.4 Злокачественное новообразование жаберных щелей

C10.8 Поражение ротоглотки, выходящее за пределы одной и более вышеуказанных локализаций

C10.9 Злокачественное новообразование ротоглотки неуточненное

**Злокачественные эпителиальные опухоли:**

- 8070/3 Плоскоклеточный рак, без других указаний
- 8051/3 Бородавчатый рак, без других указаний
- 8083/3 Базалоидный плоскоклеточный рак
- 8052/3 Папиллярный плоскоклеточный рак
- 8074/3 Плоскоклеточный рак, веретенкоклеточный
- 8075/3 Плоскоклеточный рак, аденоидный
- 8560/3 Железисто-плоскоклеточный рак
- 8082/3 Лимфоэпителиальный рак

**1.5. Классификация заболевания или состояния (группы заболеваний или состояний)**

Степень распространенности эпителиальных злокачественных опухолей ротоглотки представлена в международной классификации стадий развития раковых опухолей (TNM) 8-го издания в редакции AJCC и учитывает ВПЧ-статус.

**Символ T содержит следующие градации:**

<b>p16-отрицательный рак ротоглотки</b>	
<b>Tx</b>	Первичная опухоль не может быть оценена
<b>Tis</b>	Карцинома <i>in situ</i>
<b>T1</b>	Опухоль ≤2 см в диаметре
<b>T2</b>	Опухоль >2 см, но ≤4 см в диаметре
<b>T3</b>	Опухоль >4 см в диаметре или распространяется на язычную поверхность надгортанника
<b>T4</b>	Умеренно-распространенный или распространенный локальный процесс
<b>T4a</b>	Умеренно-распространенный процесс: опухоль поражает гортань, поверхностные мышцы языка, медиальную крыловидную мышцу, твердое небо или нижнюю челюсть*
<b>T4b</b>	Распространенный локальный процесс: опухоль поражает латеральную крыловидную мышцу, крыловидную кость, боковую стенку носоглотки, основание черепа или окутывает сонную артерию

\*Распространение опухоли на слизистую оболочку язычной поверхности надгортанника при первичной локализации в области корня языка и язычных valleкул не свидетельствует о поражении гортани.

**Символ N указывает на наличие или отсутствие метастазов в регионарных лимфатических узлах (ЛУ).**

**Клиническое стадирование регионарных лимфоколлекторов (cN) при p16-отрицательном раке ротоглотки:**

<b>Nx</b>	Недостаточно данных для оценки состояния регионарных ЛУ
<b>N0</b>	Нет признаков метастатического поражения регионарных ЛУ
<b>N1</b>	Метастазы в одном ЛУ на стороне поражения до 3 см и менее в наибольшем измерении, экстракапсулярная инвазия (ENE) отсутствует
<b>N2</b>	Метастазы в одном ЛУ на стороне поражения более 3 см и менее 6 см в наибольшем измерении и ENE отсутствует или метастазы в нескольких ЛУ шеи на стороне поражения до 6 см в наибольшем измерении и ENE отсутствует, или с обеих сторон либо с противоположной стороны до 6 см в наибольшем измерении и ENE отсутствует
<b>N2a</b>	Метастазы в одном ЛУ на стороне поражения >3 см, но не более 6 см в наибольшем измерении, ENE отсутствует
<b>N2b</b>	Метастазы в нескольких ЛУ на стороне поражения до 6 см в наибольшем измерении и ENE отсутствует
<b>N2c</b>	Метастазы в ЛУ с обеих сторон или с противоположной стороны до 6 см в наибольшем измерении и ENE отсутствует
<b>N3</b>	Метастазы в ЛУ более 6 см в наибольшем измерении и ENE отсутствует или метастаз/метастазы в любых шейных ЛУ и ENE+
<b>N3a</b>	Метастазы более 6 см в диаметре и ENE отсутствует
<b>N3b</b>	Метастаз в любом шейном лимфатическом(их) узле(-ах) и ENE+

**Патоморфологическое стадирование регионарных лимфоколлекторов (pN) при p16-отрицательном раке ротоглотки:**

<b>Nx</b>	Недостаточно данных для оценки состояния регионарных ЛУ
<b>N0</b>	Нет признаков метастатического поражения регионарных ЛУ
<b>N1</b>	Метастазы в одном ЛУ на стороне поражения до 3 см и менее в наибольшем измерении, ENE отсутствует
<b>N2</b>	Метастазы в одном ЛУ на стороне поражения ≤3 см и ENE+, более 3 см и менее 6 см в наибольшем измерении и ENE отсутствует или метастазы в нескольких ЛУ шеи на стороне поражения до 6 см в наибольшем измерении и ENE отсутствует, или с обеих сторон либо с противоположной стороны до 6 см в наибольшем измерении и ENE отсутствует
<b>N2a</b>	Метастазы в одном ЛУ на стороне поражения ≤3 см и ENE+ или >3 см, но не более 6 см в наибольшем измерении и ENE отсутствует

<b>N2b</b>	Метастазы в нескольких ЛУ на стороне поражения до 6 см в наибольшем измерении и ENE отсутствует
<b>N2c</b>	Метастазы в ЛУ с обеих сторон или с противоположной стороны до 6 см в наибольшем измерении и ENE отсутствует
<b>N3</b>	Метастазы в ЛУ более 6 см в наибольшем измерении и ENE отсутствует или в одном ипсилатеральном ЛУ >3 см и ENE+, или множественные ипсилатеральные, контралатеральные или билатеральные метастазы с ENE+, или единственный контралатеральный метастаз любого размера и ENE+
<b>N3a</b>	Метастазы более 6 см в диаметре и ENE отсутствует
<b>N3b</b>	Метастаз в одном ипсилатеральном ЛУ >3 см и ENE+ или множественные ипсилатеральные, контралатеральные или билатеральные метастазы с ENE+, или единственный контралатеральный метастаз любого размера и ENE+

<b>p16-положительный рак ротоглотки</b>	
<b>T0</b>	Первичная опухоль не может быть оценена
<b>T1</b>	Опухоль ≤2 см в диаметре
<b>T2</b>	Опухоль >2 см, но ≤4 см в диаметре
<b>T3</b>	Опухоль >4 см в диаметре или распространяется на язычную поверхность надгортанника
<b>T4</b>	Умеренно-распространенный или распространенный локальный процесс с поражением гортани, поверхностных мышц языка, медиальной крыловидной мышцы, твердого нёба или нижней челюсти*

\*Распространение опухоли на слизистую оболочку язычной поверхности надгортанника при первичной локализации в области корня языка и язычных валикул не свидетельствует о поражении гортани.

Символ N указывает на наличие или отсутствие метастазов в регионарных л/у

**Клиническое стадирование регионарных лимфоколлекторов (cN) при p16-положительном раке ротоглотки:**

<b>Nx</b>	Недостаточно данных для оценки состояния регионарных ЛУ
<b>N0</b>	Нет признаков метастатического поражения регионарных ЛУ
<b>N1</b>	Метастазы в одном или нескольких ЛУ на стороне поражения менее 6 см в наибольшем измерении
<b>N2</b>	Метастазы в ЛУ с обеих сторон или с противоположной стороны до 6 см в наибольшем измерении
<b>N3</b>	Метастазы в ЛУ более 6 см в наибольшем измерении

**Патоморфологическое стадирование регионарных лимфоколлекторов (pN) при p16-положительном раке ротоглотки:**

<b>NX</b>	Недостаточно данных для оценки состояния регионарных ЛУ
<b>N0</b>	Нет признаков метастатического поражения регионарных ЛУ
<b>N1</b>	Метастазы в 1-4 ЛУ
<b>N2</b>	Метастазы в 5 ЛУ и более

**Символ M характеризует наличие или отсутствие отдаленных метастазов:**

**M0** Отдаленных метастазов нет

**M1** Наличие отдаленных метастазов

**Таблица 1. Группировка по стадиям**

Стадия	T	N	M
<b>p16-отрицательный</b>			
0	is	0	0
I	1	0	0
II	2	0	0
III	3	0	0
	1	1	0
	2	1	0
	3	1	0
IVA	4a	0	0
	4a	1	0
	4a	2	0
	1	2	0
	2	2	0
	3	2	0
IVB	Любое T	3	0



	4b	Любое N	0
IVC	Любое T	Любое N	1
<b>p16-положительный</b>			
I	0	1	0
	1	0	0
	2	0	0
	1	1	0
	2	1	0
II	0	2	0
	1	2	0
	2	2	0
	3	0	0
	3	1	0
	3	2	0
III	0	3	0
	1	3	0
	2	3	0
	3	3	0
	4	0	0
	4	1	0
	4	2	0
	4	3	0
IV	Любое T	Любое N	1

## 1.6. Клиническая картина заболевания или состояния (группы заболеваний или состояний)

Клинические проявления рака ротоглотки зависят от распространенности, локализации и формы роста опухоли (экзофитная, язвенная, инфильтративная). В клинической картине выделяют начальный период, развитой и период запущенности. Наиболее часто (64 %) встречается рак нёбных миндалин. В ранний период пациенты обычно обращаются с жалобами на неловкость при глотании и боль, которые первоначально могут быть расценены как проявления «ангины», по поводу чего проводится безуспешное противовоспалительное лечение. При осмотре пациента чаще всего выявляется плотный бугристый инфильтрат с изъязвлением. Опухоль занимает пораженную миндалину, может распространяться на окружающие ткани и органы (ретромоларную область, корень языка, мягкое нёбо, нёбные дужки). Боль может иррадиировать в ухо, соответствующую часть головы. Некротические процессы, возникающие в опухоли, усугубляют воспаление, появляется гнилостный запах изо рта, развивается тризм. Рак ротоглотки характеризуется высоким метастатическим потенциалом. Поражение регионарных ЛУ отмечается у 77–80 % пациентов. Метастазы обычно располагаются в верхней глубокой яремной цепи, поднижнечелюстных и заглоточных ЛУ, нередко имеют инфильтративный характер. Возникновение метастазов на шее может опережать клинические проявления первичной опухоли. При локализации рака в корне языка, которое наблюдается у 20,8 % пациенто, нарушается подвижность языка, имеет место сильная иррадирующая боль, нарушается глотание. В ряде случаев опухоли миндалин и корня языка могут достигать большого размера, вызывая лишь чувство «неловкости» при глотании. Рак мягкого нёба диагностируется у 9,1 % пациенто, чаще локализуется в области язычка и по свободному краю, по мере инфильтрации мышц нарушаются акт глотания и речь. На задней стенке ротоглотки рак возникает редко (5,2 %), опухоль быстро распространяется по глотке и на подлежащие структуры. Отдаленные метастазы рака ротоглотки возникают у 14–30 % пациентов и могут локализоваться в легких, костях и других органах [4, 5].

## 2. Диагностика

*Диагноз устанавливается на основании:*

1. анамнестических данных, а именно наличие новообразования, не поддающегося консервативному лечению в течение 2–3 нед.;
2. физикального обследования, включающего тщательный клинический осмотр, пальпацию образования и прилежащих тканей и регионарных лимфатических узлов (ЛУ);
3. цитологического исследования соскоба, мазков, пунктата из первичной опухоли, пунктата из увеличенных или подозрительных ЛУ;
4. патолого-анатомического исследования биопсийного (операционного) материала;
5. инструментального обследований, включая ультразвуковое исследование (УЗИ) шеи, фиброларингоскопии, эзофагогастроскопии—, компьютерную томографию (КТ)/ магнитно-резонансную томографию (МРТ), позитронно-эмиссионную компьютерную томографию (ПЭТ-КТ), по показаниям

### 2.1. Жалобы и анамнез

- **Рекомендуется** всем пациентам с раком ротоглотки проводить сбор жалоб и анамнеза в целях выявления факторов, которые могут повлиять на выбор тактики лечения. [1, 2, 5].

Уровень убедительности рекомендаций – С (уровень достоверности доказательств – 5)

*Комментарии:* Среди факторов риска необходимо выделить вредные бытовые привычки (курение, употребление крепких спиртных напитков), производственные вредности, хроническую инфекцию (хронический фарингит, тонзиллит, частые ангины, вирус папилломы человека (ВПЧ))

### 2.2. Физикальное обследование

- **Рекомендуется** всем пациентам с раком ротоглотки проводить физикальное обследование, включающее осмотр, в том числе непрямую фарингоскопию, и пальпацию (бимануальную) очага поражения и регионарных ЛУ, оценку нутритивного статуса, оценку состояния зубов (врачом-стоматологом) [1, 2].

Уровень убедительности рекомендаций – С (уровень достоверности доказательств – 5)

### 2.3. Лабораторные диагностические исследования

- **Рекомендуется** всем пациентам с раком ротоглотки проводить молекулярно-биологическое исследование биопсийного материала на вирус папилломы человека (Papilloma virus) высокого канцерогенного риска (16тип) методами полимеразной цепной реакции (ПЦР), иммуногистохимическим (ИГХ) и/или гибридизации *in situ*. [2].

Уровень убедительности рекомендаций – С (уровень достоверности доказательств – 5)

*Комментарий:* Суррогатным маркером ВПЧ-ассоциации, предусмотренным в международной классификации для определения стадии процесса и обязательным к исследованию, является экспрессия белка p16 в клетках опухоли ИГХ-методом

- **Рекомендуется** всем пациентам с раком ротоглотки проводить патолого-анатомическое исследование операционного материала, при этом в заключении рекомендуется отразить все указанные в комментарии параметры (см. ниже) [1, 2].

Уровень убедительности рекомендаций С (уровень достоверности доказательств – 5)

*Комментарий:* В плановом патолого-анатомическом исследовании должны быть отражены следующие параметры:

- размер опухоли;
- глубина инвазии опухоли
- гистологическое строение опухоли;
- степень дифференцировки опухоли;
- наличие лимфоваскулярной, периневральной инвазии (отрицательный результат также должен быть констатирован);

- рТ;
- рN (с указанием общего числа исследованных и пораженных ЛУ, признаков экстранодального распространения опухоли);
- наличие поражения краев резекции (отрицательный результат или близкий край резекции также должен быть констатирован);
- статус ВПЧ 16-го и 18-го типов в опухоли методами ПЦР, ИГХ и/или гибридизации *in situ*.

В клинической практике используется несколько методов. Один из них – определение экспрессии p16 с помощью ИГХ-анализа. Белок p16 представляет собой суррогатный биомаркер, который значимо коррелирует со статусом ВПЧ и определяется за счет выявления экспрессии матричной рибонуклеиновой кислоты (РНК) E6/E7. Другие методы выявления ВПЧ – ПЦР и гибридизация *in situ*. Чувствительность ИГХ и ПЦР высокая, однако наибольшей специфичностью обладает гибридизация *in situ*. Анализ методик диагностики ВПЧ показал, что чувствительность и специфичность ИГХ варьирует от 94 до 97 % и от 83 до 84 % соответственно, при этом чувствительность и специфичность гибридизации *in situ* на предмет выявления ВПЧ 16-го типа составляют 85–88 и 88–95 % соответственно. Более низкая специфичность ИГХ может объясняться тем, что у ряда p16-положительных опухолей дезоксирибонуклеиновая кислота (ДНК) ВПЧ отсутствует. Более низкая чувствительность гибридизации *in situ* может быть вследствие наличия иных типов ВПЧ в опухоли. С учетом различий чувствительности и специфичности разных методов для диагностики статуса инфицированности ВПЧ их можно использовать в комбинации [6, 7, 8, 9, 10].

## 2.4. Инструментальные диагностические исследования

- **Рекомендуется** всем пациентам с подозрением на рак ротоглотки проведение фиброларингоскопии, эзофагогастроскопии-с взятием биопсии и мазков отпечатков с поверхности эрозий, изъязвлений, пунктатов уплотнений без признаков изъязвлений и увеличенных шейных ЛУ для цитологического и патолого-анатомического исследования биопсийного материала с целью верификации типа опухоли и исключения вторых опухолей [1, 2, 11].

Уровень убедительности рекомендаций – В (уровень достоверности доказательств – 2)

- **Рекомендуется** выполнить пункцию увеличенных ЛУ шеи под контролем ультразвукового исследования (УЗИ) с целью уточнения распространенности заболевания и планирования лечения [11].

Уровень убедительности рекомендаций – В (уровень достоверности доказательств – 3)

**Комментарий:** регионарные метастазы диагностируются в 80 % случаев и нередко являются первым клиническим проявлением заболевания.

- **Рекомендуется** выполнить компьютерную томографию (КТ) органов грудной клетки (с контрастированием и без него) при распространенном раке с поражением шейных ЛУ в целях выявления отдаленных метастазов [2].

Уровень убедительности рекомендаций – С (уровень достоверности доказательств – 5)

- **Рекомендуется** выполнить позитронную эмиссионную томографию, совмещенную с КТ всего тела, при подозрении на диссеминированный процесс, а также для подтверждения полной резорбции регионарных метастазов после лучевой терапии (ЛТ)/химиолучевой терапии (ХЛТ) и решения вопроса об отказе от лимфаденэктомии [12].

Уровень убедительности рекомендаций – В (уровень достоверности доказательств – 2)

- **Рекомендуется** выполнить КТ лицевого отдела черепа с внутривенным (в/в) контрастированием в случае подозрения распространения опухоли на нижнюю/верхнюю челюсти, парафарингеальное пространство, основание черепа с целью объективной оценки распространенности первичной опухоли [2].

Уровень убедительности рекомендаций – С (уровень достоверности доказательств – 5)

- **Рекомендуется** выполнить магнитно-резонансную томографию (МРТ) лицевого отдела черепа и шеи с в/в контрастированием для оценки распространения опухоли в окружающие мягкие ткани [2].

Уровень убедительности рекомендаций – С (уровень достоверности доказательств – 5)

**Комментарий:** В случае отсутствия противопоказаний выполнение МРТ обязательно при планировании проведения ЛТ/ХЛТ.

## 2.5. Иные диагностические исследования

Дополнительная информация отсутствует

## 3. Лечение

Назначение и применение лекарственных препаратов, указанных в клинической рекомендации, направлено на обеспечение пациента клинически эффективной и безопасной медицинской помощью, в связи с чем их назначение и применение в конкретной клинической ситуации определяется в соответствии с инструкциями по применению конкретных лекарственных препаратов с реализацией представленных в инструкции мер предосторожности при их применении, также возможна коррекция доз с учетом состояния пациента.

### 3.1. Общие принципы лечения в зависимости от стадии

- **Рекомендуется при p16-отрицательном раке T1–2, N0–1** выполнение органосохраняющего открытого или трансорального (предпочтительно) оперативного вмешательства с одно- или двусторонней шейной лимфодиссекцией или консервативное лечение с учетом опыта и оснащенности клиники, а также предпочтений пациента с целью увеличения выживаемости [13, 14]

Уровень убедительности рекомендаций – В (уровень достоверности доказательств – 2)

- При p16-отрицательном раке T1–2, N0 в случае выбора консервативного лечения рекомендуется проведение самостоятельной ЛТ с целью снижения токсичности лечения [14].

Уровень убедительности рекомендаций – В (уровень достоверности доказательств – 2)

- При p16-отрицательном раке T1–2, N1 в случае выбора консервативного лечения рекомендуется одновременная ХЛТ с целью увеличения выживаемости [15].

Уровень убедительности рекомендаций – В (уровень достоверности доказательств – 3)

***Комментарий:** в случае выявления при плановом патолого-анатомическом исследовании операционного материала перинеуральной/периваскулярной/лимфатической инвазии, а также локализации метастаза в IV или V группе ЛУ шеи показана адъювантная ЛТ, при наличии дополнительных неблагоприятных гистологических признаков (прорастание опухоли капсулы ЛУ, положительные края) рекомендуется конкурентная ХЛТ или повторное оперативное вмешательство (в случае положительных краев резекции). При наличии остаточной опухоли и/или метастатических ЛУ после окончания консервативного лечения рекомендовано хирургическое лечение. В случае полной регрессии метастатических узлов после использования консервативных методов лечения показано динамическое наблюдение [2, 16, 17, 18].*

- **Рекомендуется при p16-отрицательном раке T3, T4, N0–3 при отсутствии отдаленных метастазов** одновременная ХЛТ или индукционная химиотерапия (ХТ) с последующей ЛТ или ХЛТ с целью увеличения выживаемости [19, 20, 21].

Уровень убедительности рекомендаций – В (уровень достоверности доказательств – 2)

- В случае наличия противопоказаний к ЛТ/ХЛТ или отказа пациента **при p16-отрицательном раке T3, T4, N0–3** рекомендуется выполнение оперативного вмешательства с одно- или двусторонней шейной лимфодиссекцией с целью повышения выживаемости [2].

Уровень убедительности рекомендаций – С (уровень достоверности доказательств – 5)

***Комментарий:** в случае выявления при плановом патолого-анатомическом исследовании операционного материала таких неблагоприятных гистологических признаков, как положительные края резекции или экстракапсулярное распространение метастаза/зов, показано проведение адъювантной одновременной ХЛТ. При положительном крае резекции в качестве альтернативы может быть рекомендовано повторное оперативное вмешательство.*

- При выявлении таких неблагоприятных гистологических признаков, как перинеуральная/периваскулярная/лимфатическая инвазия, pT3/pT4, множественные регионарные метастазы, а также локализация метастаза в IV или V группе ЛУ шеи, показана адъювантная ЛТ либо одновременная ХЛТ [2, 16, 17, 18].

Уровень убедительности рекомендаций – В (уровень достоверности доказательств – 2)

- **Рекомендуется при p16-положительном раке T1–2, N0–1** выполнение органосохраняющего открытого или трансорального (предпочтительно) оперативного вмешательства с одно- или двусторонней шейной лимфодиссекцией или консервативное лечение с учетом опыта и оснащенности клиники, а также предпочтений пациента с целью увеличения выживаемости [22].

Уровень убедительности рекомендаций – С (уровень достоверности доказательств – 4)

**Комментарий:** в случае выявления при плановом патолого-анатомическом исследовании операционного материала таких неблагоприятных гистологических признаков, как периневральная/периваскулярная/лимфатическая инвазия, а также локализация метастаза в IV или V группе ЛУ шеи, показана адъювантная ЛТ. При определении положительного края резекции рекомендовано повторное оперативное вмешательство или ЛТ/ХЛТ [2, 16, 17, 18].

- При p16-положительном раке T1–2, N0 в случае выбора консервативного лечения рекомендуется проведение самостоятельной ЛТ с целью снижения токсичности лечения [2].

Уровень убедительности рекомендаций – С (уровень достоверности доказательств – 5)

- **При p16-положительном раке T1, N1** (1 ипсилатеральный метастатический ЛУ менее 3 см) **в случае выбора консервативного лечения рекомендуется** проведение самостоятельной ЛТ с целью снижения токсичности лечения [2]

Уровень убедительности рекомендаций – С (уровень достоверности доказательств – 5)

- **При p16-положительном раке T2, N1** (1 ипсилатеральный метастатический ЛУ более 3 см или 2 и более ипсилатеральных метастатических ЛУ) **в случае выбора консервативного лечения рекомендуется** одновременная ХЛТ или индукционная ХТ с последующей ЛТ или ХЛТ с целью увеличения выживаемости [2].

Уровень убедительности рекомендаций – С (уровень достоверности доказательств – 5)

- **Рекомендуется при p16-положительном раке T1–2, N2** одновременная ХЛТ или индукционная ХТ с последующей ЛТ или одновременной ХЛТ с целью увеличения выживаемости [23].

Уровень убедительности рекомендаций – А (уровень достоверности доказательств – 1)

- **Рекомендуется при p16-положительном раке T3–4, N0–3** одновременная ХЛТ или индукционная ХТ с последующей ЛТ или одновременной ХЛТ с целью увеличения выживаемости [23].

Уровень убедительности рекомендаций – А (уровень достоверности доказательств – 1)

**Комментарий:** при наличии остаточной опухоли и/или метастатических ЛУ после окончания лечения рекомендовано хирургическое лечение. В случае полной регрессии после использования консервативных методов лечения показано динамическое наблюдение [2]. В случае наличия противопоказаний к ЛТ/ХЛТ или отказа пациента рекомендуется выполнение оперативного вмешательства с одно- или двусторонней шейной лимфодиссекцией. В случае выявления при плановом патолого-анатомическом исследовании операционного материала таких неблагоприятных гистологических признаков, как положительные края резекции или экстракапсулярное распространение метастаза/зов, показано проведение адъювантной одновременной ХЛТ. При положительном крае резекции в качестве альтернативы может быть рекомендовано повторное оперативное вмешательство. При выявлении таких неблагоприятных гистологических признаков, как периневральная/периваскулярная/лимфатическая инвазия, pT3/pT4, множественные регионарные метастазы, а также локализация метастаза в IV или V группе ЛУ шеи, показана адъювантная ЛТ либо одновременная ХЛТ [2, 16, 17, 18].

**Локальный рецидив или остаточная опухоль без предшествующей ЛТ.**

- **В случае локального рецидива или остаточной опухоли без предшествующей ЛТ** при резектабельном процессе рекомендовано хирургическое вмешательство или ЛТ/ХЛТ, или индукционная ХТ с последующей ЛТ/ХЛТ с целью увеличения выживаемости [2].

Уровень убедительности рекомендаций – С (уровень достоверности доказательств – 5)

**Комментарий:** в случае выявления после хирургического вмешательства при плановом патолого-анатомическом исследовании операционного материала таких неблагоприятных гистологических признаков, как положительные края резекции или экстракапсулярное распространение метастаза/зов, показано проведение адъювантной одновременной ХЛТ. При положительном крае резекции в качестве альтернативы может быть рекомендовано повторное оперативное вмешательство. При выявлении таких неблагоприятных гистологических признаков, как периневральная/периваскулярная/лимфатическая инвазия, pT3/pT4, множественные регионарные метастазы, показана адъювантная ЛТ либо одновременная ХЛТ [2, 16, 17, 18].

- **В случае локального рецидива или остаточной опухоли без предшествующей ЛТ** при нерезектабельном процессе рекомендована одновременная ХЛТ или индукционная ХТ с последующей ЛТ/ХЛТ с целью увеличения выживаемости [2].

Уровень убедительности рекомендаций – С (уровень достоверности доказательств – 5)

- **В случае локального рецидива или остаточной опухоли после ЛТ** при резектабельности опухоли рекомендовано хирургическое вмешательство с обсуждением вопроса о повторной ЛТ или одновременной

ХЛТ [2].

Уровень убедительности рекомендаций – С (уровень достоверности доказательств – 5)

*Комментарии: В случае, если ранее использовались соединения платины (менее 6 мес. от момента принятия решения), наиболее предпочтительным является применение противоопухолевых моноклональных антител [2].*

- **В случае локального рецидива или остаточной опухоли после ЛТ** при нерезектабельности опухоли рекомендована повторная ЛТ/одновременная ХЛТ или лекарственная терапия, или симптоматическое лечение [2].

Уровень убедительности рекомендаций – С (уровень достоверности доказательств – 5)

*Комментарии: В случае, если ранее использовались соединения платины (менее 6 мес. от момента принятия решения), наиболее предпочтительным является применение противоопухолевых моноклональных антител [2].*

- Пациентам с локальным рецидивом или остаточной опухолью с отдаленными метастазами для оценки выживаемости и снижения риска осложнений **рекомендуется** выбор метода лечения в зависимости от общего состояния (ECOG) [2]:
- при оценке общего состояния пациента по шкале оценки общего состояния онкологического больного по версии Восточной объединенной группы онкологов (ECOG) 0–1 рекомендовано рассмотреть вопрос о полихимиотерапии (ПХТ) или монотерапии;
- при оценке общего состояния пациента по шкале ECOG 2 рекомендована монохимиотерапия или симптоматическое лечение;
- при оценке общего состояния пациента по шкале ECOG 3 рекомендовано симптоматическое лечение.

Уровень убедительности рекомендаций – С (уровень достоверности доказательств – 5)

## 3.2. Принципы хирургического лечения

*Всех пациентов до лечения должен оценивать врач-хирург, специализирующийся на опухолях головы и шеи, которому следует предпринять следующие действия: рассмотреть адекватность биопсийного материала, стадирования и визуализации опухолевого процесса (КТ, МРТ) для определения степени распространения опухоли, исключить наличие синхронной первичной опухоли, оценить текущий функциональный статус и возможность хирургического лечения, если первичное лечение было нехирургическим, разработать проспективный план наблюдения, который будет включать адекватное обследование зубов, питания и здорового образа жизни, а также вмешательства и любые другие дополнительные исследования, которые необходимы для полной реабилитации. Для пациентов, которым выполняют плановые операции, необходимо проработать хирургическое вмешательство, края резекции клинически определяемой опухоли со свободными от опухоли хирургическими краями. Хирургическое вмешательство не следует модифицировать на основании клинического ответа, полученного до лечения, при настоящем осмотре (регрессии опухоли), за исключением случаев прогрессии опухоли, которая вынуждает проводить более обширную операцию для охвата всей опухоли во время окончательной резекции [2, 24].*

- Хирургическое лечение пациентам с ЗНО ротоглотки не рекомендовано в следующих случаях: стадия Т4b, при непосредственном распространении опухоли из регионарных ЛУ на кожу, прямое распространение на структуры средостения предпозвоночную фасцию или шейные позвонки в связи с нерезектабельностью процесса, интра- и послеоперационными рисками, низкой эффективностью и низкой вероятностью радикального характера хирургического лечения [2].

Уровень убедительности рекомендаций – С (уровень достоверности доказательств – 5)

- **Рекомендуется удаление первичного очага** единым блоком с целью адекватного патолого-анатомического исследования краев резекции и снижения риска локального рецидива [2].

Уровень убедительности рекомендаций – С (уровень достоверности доказательств – 5)

*Комментарий: Необходимо планировать хирургическое удаление в зависимости от степени распространения первичной опухоли, установленной при клиническом исследовании, и тщательной интерпретации соответствующих радиографических снимков. Предпочтительно выполнять трансоральные резекции с помощью СО<sub>2</sub>-лазера и под оптическим увеличением. В случае, если опухоль прилежит к двигательному или сенсорному нерву, не исключено наличие периневральной инвазии. В данной ситуации следует выделить нерв в проксимальном и дистальном направлениях и выполнить его резекцию для получения чистого края резекции. Подтверждено, что для получения ткани, свободной от опухоли, рекомендуется диагностика проксимального и дистального краев нерва методом замороженных срезов (срочное патолого-анатомическое исследование операционного материала).*

- У пациентов с ЗНО ротоглотки, подлежащим хирургическому лечению, рекомендуется достигать статуса R0 при хирургическом лечении для снижения риска рецидива опухоли [25].

Уровень убедительности рекомендаций – С (уровень достоверности доказательств – 4)

**Комментарий:** Адекватное удаление определяется как расстояние от края резекции до макроскопически видимой опухоли  $\geq 2$  см или отрицательный край замороженного среза. В целом оценку замороженных срезов обычно проводят интраоперационно. Если зона, макроскопически свободная от опухоли по краю резекции, составляет  $< 2$  см, невозможно определить линию резекции в связи с нечеткой границей опухоли или имеется подозрение на наличие резидуальной опухоли. Необходимо включать подробное описание края резекции в операционный журнал. Края можно оценить по удаленному препарату или, как альтернатива, из ложа опухоли с правильным ориентированием. Чистый край определяется как расстояние от инвазивного края опухоли, который составляет  $\geq 5$  мм от края резекции. Близкий край определяется как расстояние от инвазивного края опухоли до края резекции, равное  $< 5$  мм. Первичную опухоль следует пометить таким образом, чтобы патологоанатом мог адекватно оценить ориентацию препарата. Шейную диссекцию необходимо ориентировать или выполнять срезы по порядку для определения уровня ЛУ, включенных в зону диссекции. Реконструкцию хирургических дефектов нужно проводить с использованием конвенциональной техники по усмотрению хирурга. По возможности рекомендуется первичное ушивание, но при этом не следует пренебрегать широкими краями резекции, свободными от опухоли. По усмотрению хирурга выполняется пластическое ушивание с применением местных/регионарных лоскутов, свободных лоскутов, расщепленного кожного лоскута или других лоскутов с реконструкцией нижней челюсти или без нее.

- **Лимфодиссекции.** При локализации первичной опухоли в ротоглотке в случае выбора хирургического метода лечения рекомендуется проведение селективных лимфодиссекций II–IV уровней с целью повышения выживаемости пациентов [26].

Уровень убедительности рекомендаций – С (уровень достоверности доказательств – 4)

**Комментарии:** Профилактическая лимфодиссекция (II–IV уровни) обязательна к выполнению при распространенности первичной опухоли T3–4, а также при локализации первичной опухоли в области миндалины и миндалинковой ямки, начиная с распространенности опухоли T1–2, так как риск поражения регионарных лимфатических узлов достигает 50% [27]. Удаление ЛУ II–V уровней целесообразно при наличии одного из следующих факторов:

- пальпируемый метастаз в IV или V уровне;
- регионарный метастаз  $> 6$  см в диаметре;
- крупные множественные метастазы ( $> 3$  см);
- выраженное экстракапсулярное распространение с поражением значимых анатомических структур (кивательная мышца, внутренняя яремная вена, общая сонная артерия);
- рецидивный процесс

### 3.3. Принципы лучевой терапии

Всех пациентов до лечения должен оценивать врач-радиотерапевт, предпочтительно специализирующийся на опухолях головы и шеи, которому следует предпринять следующие действия: рассмотреть адекватность биопсийного материала, стадирования и визуализации опухолевого процесса (КТ, МРТ) для определения степени распространения опухоли, исключить наличие синхронной первичной опухоли, оценить текущий функциональный статус и возможность ЛТ/ХЛТ, разработать проспективный план наблюдения, который будет включать санацию орофарингеальной области, в том числе обследование зубов, обеспечение адекватного питания, обезболивания, ранозаживления, а также другие мероприятия, которые необходимы для максимальной реабилитации пациентов. Для пациентов, которым проводится ХТ/ХЛТ, необходимо проработать план реализации противоопухолевой терапии в полном объеме и в оптимальные сроки. Объем облучения до радикальных доз не следует модифицировать на основании клинического ответа, полученного до ЛТ (после индукционной ПХТ), за исключением случаев прогрессии опухоли. Допустимо обсуждение вопроса о сокращении объема за счет исключения из него жизненно важных структур, свободных от опухолевого поражения, на момент планирования ЛТ, в случае превышения предельно допустимой дозой нагрузки на них согласно критериям QUANTEC (практическое руководство для оценки дозолимитирующих параметров критических органов (quantitative analyses of normal tissue effects in the clinic)) [28].

- Пациентам с раком ротоглотки, которым планируется ЛТ или химиолучевая терапия, рекомендовано в качестве метода лучевой терапии протонная терапия с целью снижения частоты и выраженности лучевых реакций и, таким образом, переносимости лечения [29; 30]

Уровень убедительности рекомендаций – В (уровень достоверности доказательств – 3)



- **ЛТ в самостоятельном варианте** рекомендована на первичный очаг и клинически определяемые регионарные метастазы в дозе 66–70 Гр (1,8–2,2 Гр/фракция) ежедневно с понедельника по пятницу в течение 6–7 нед; на локорегионарную область, включая регионарные ЛУ, – в дозе 50–54 Гр (1,8–2,0 Гр/фракция) с целью повышения показателей выживаемости [2].

Уровень убедительности рекомендаций – С (уровень достоверности доказательств – 5)

*Комментарий: Предпочтительно проведение ЛТ с применением высокопрецизионных способов – IMRT (лучевая терапия с модуляцией интенсивности (volumetric modulated arc therapy)), VMAT (объемно-модулированная лучевая терапия (volumetric modulated arc therapy)). Также допустимо проведение 3D-конформной ЛТ.*

*Также при локальном поражении ротоглотки (T1–2N0) возможно проведение брахитерапии по индивидуальному плану [31].*

- **Одновременная ХЛТ в самостоятельном варианте** рекомендована на первичный очаг и клинически определяемые регионарные метастазы в дозе 70 Гр (2,0 Гр/фракция) ежедневно с понедельника по пятницу в течение 6–7 нед; на локорегионарную область, в том числе регионарные ЛУ, – в дозе 44–63 Гр (1,8–2,0 Гр/фракция) с учетом риска субклинического распространения и метода ЛТ [2].

Уровень убедительности рекомендаций – С (уровень достоверности доказательств – 5)

*Комментарий: Предпочтительно проведение ЛТ с применением высокопрецизионных способов – IMRT, VMAT. Также допустимо проведение 3D-конформной ЛТ.*

*Стандартом является применение цисплатина\*\* в дозе 100 мг/м<sup>2</sup> на фоне гипергидратации в 1, 22 и 43-й дни ЛТ (рекомендуемая суммарная доза во время ЛТ – 300 мг/м<sup>2</sup>). После индукционной ПХТ в качестве альтернативы цисплатину\*\* рекомендовано использование цетуксимаба\*\* или карбоплатина\*\* с учетом переносимости ХЛТ и соматического состояния пациента. Цетуксимаб\*\* вводится в нагрузочной дозе 400 мг/м<sup>2</sup> за неделю до начала ЛТ, далее в поддерживающей дозе 250 мг/м<sup>2</sup> еженедельно в процессе ЛТ.*

*Отказ от платиносодержащих схем ХЛТ в пользу применения цетуксимаба\*\* целесообразен при высоком риске срыва/неполной реализации плана самостоятельного ХЛТ и высоком риске развития побочных эффектов препаратов платины (скорость клубочковой фильтрации <50–60 мл/мин, возраст пациентов >65 лет, выраженная сопутствующая почечная, сердечно-сосудистая, неврологическая, печеночная патология и/или ослабленное состояние пациента (ECOG >1)) [20; 32].*

- **Послеоперационная ЛТ** рекомендована при стадиях pT3–4, N2–3, а также у отдельных пациентов со стадиями pT1–2, N0–1 (при наличии неблагоприятных признаков) на область удаленной первичной опухоли и регионарных метастазов в дозе 60–66 Гр (2,0 Гр/фракция), на локорегионарную область, включая неизмененные регионарные ЛУ, – 44–50 Гр (2,0 Гр/фракция), на пораженные ЛУ – 54–63 Гр (1,6–1,8 Гр/фракция) еженедельно с понедельника по пятницу в течение 6–6,5 недель [2].

Уровень убедительности рекомендаций – С (уровень достоверности доказательств – 5)

*Комментарии: Предпочтительный интервал после операции составляет ≤6 нед и не должен превышать 3 мес. Предпочтительно проведение ЛТ с применением высокопрецизионных способов – IMRT, VMAT. Также допустимо проведение 3D-конформной ЛТ [31].*

- **Послеоперационная одновременная ХЛТ** рекомендована при прорастании опухоли капсулы ЛУ, положительном крае резекции (при отказе от реоперации), также обсуждается при сочетании 2 и более неблагоприятных факторов (pT3 или pT4; N2 или N3, наличие перинеуральной инвазии и/или эмболов в лимфатических сосудах) [33].

Уровень убедительности рекомендаций – А (уровень достоверности доказательств – 2).

*Комментарии: При отсутствии микроскопических признаков опухоли в крае резекции – на область удаленной первичной опухоли и регионарных метастазов подводится доза 60 Гр (2,0 Гр/фракция). При R+ рекомендованная суммарная доза излучения составляет 66 Гр (2,0 Гр/фракция). На локорегионарную область, включая неизмененные регионарные ЛУ, суммарная доза составляет 50–54 Гр (1,8–2,0 Гр/фракция). Рекомендуется одновременное проведение ХТ на основе препаратов платины, предпочтительно цисплатин\*\* в дозе 100 мг/м<sup>2</sup> каждые 3 нед [33]. При наличии сопутствующей патологии, препятствующей проведению конкурентной ХЛТ с включением препаратов платины (хроническая почечная недостаточность, выраженная кардиопатология и т.д.), предпочтительным является замена препаратов платины на цетуксимаб\*\* на фоне проведения ЛТ [32].*

### 3.4. Принципы системной химиотерапии

- При выборе индукционной ХТ в качестве первичного метода лечения всем пациентам с раком ротоглотки с целью улучшения выживаемости **рекомендуется** использовать следующий режим ПХТ: доцетаксел\*\* 75 мг/

м<sup>2</sup> в 1-й день + цисплатин\*\* 75 мг/м<sup>2</sup> в 1-й день + фторурацил\*\* 1000 мг/м<sup>2</sup>/сут в 1–4-й дни, всего 2–3 курса ХТ с интервалом 3 нед [34].

Уровень убедительности рекомендаций – С (уровень достоверности доказательств – 5)

- В качестве конкурентной ХЛТ после индукции всем пациентам с раком ротоглотки с целью повышения выживаемости рекомендовано проведение ХТ с включением цисплатина\*\* 100 мг/м<sup>2</sup> 1 раз в 3 недели [35].

**Уровень убедительности рекомендаций – С (уровень достоверности доказательств – 4)**

*Комментарий: С учетом высокой токсичности указанной схемы конкурентной терапии возможно еженедельное введение карбоплатина\*\* АUC 1,5 или цетуксимаба\*\* 400 мг/м<sup>2</sup> за неделю до начала ЛТ и 250 мг/м<sup>2</sup> еженедельно во время проведения ЛТ. При наличии сопутствующей патологии, препятствующей проведению конкурентной ХЛТ с включением препаратов платины (хроническая почечная недостаточность, выраженная кардиопатология и т.д.), предпочтительным является замена препаратов платины на цетуксимаб\*\* на фоне проведения ЛТ - [32].*

- Пациентам с локальным неоперабельным рецидивом или остаточной опухолью, перенесшим ЛТ, а также при наличии отдаленных метастазов для увеличения выживаемости **рекомендуется** моно- или полихимиотерапия [2].

Уровень убедительности рекомендаций – С (уровень достоверности доказательств – 5)

*Комментарий: С учетом общего состояния пациента и/или целей лечения в качестве 1 линии могут быть рекомендованы следующие препараты или их комбинации (количество курсов определяется переносимостью лечения и эффективностью лечения):*

- цисплатин\*\* 100 мг/м<sup>2</sup>, в/в кап, день 1 + фторурацил\*\* 1000 мг/м<sup>2</sup>/сут, в/в кап, дни 1-4 + цетуксимаб\*\* 400 мг/м<sup>2</sup> в/в кап, день 1 (нагрузочная доза) далее 250 мг/м<sup>2</sup> в/в кап, еженедельно, продолжительность курса 21 день [36];
- карбоплатин\*\* АUC 5 в/в кап, день 1 + фторурацил\*\* 1000 мг/м<sup>2</sup> /сут, в/в кап, дни 1-4 + цетуксимаб\*\* 400 мг/м<sup>2</sup> в/в кап, день 1 (нагрузочная доза), далее 250 мг/м<sup>2</sup> в/в кап, еженедельно, продолжительность курса 21 день [36];
- карбоплатин\*\* АUC 5-6 в/в кап, день 1 + #паклитаксел\*\* 175 мг/м<sup>2</sup> в/в кап, день 1, длительность курса 21 день [34];
- цисплатин\*\* 75 мг/м<sup>2</sup> + доцетаксел\*\* 100 мг/м<sup>2</sup> в/в кап, день 1, длительность курса 21 день [37];
- цисплатин\*\* 100 мг/м<sup>2</sup> в/в кап, день 1 + фторурацил\*\* 1000 мг/м<sup>2</sup>/сут в/в кап, дни 1-4, длительность курса 21 день [38];
- карбоплатин АUC 5 в/в 1-й день + фторурацил 1000 мг/м<sup>2</sup> в/в 24-часовая инфузия в 1–4-й дни, каждые 3 нед. [34];
- цисплатин\*\* 75 мг/м<sup>2</sup> в/в кап, день 1 + доцетаксел\*\* 75 мг/м<sup>2</sup> в/в кап, день 1 каждые 3 недели+ цетуксимаб\*\* 400 мг/м<sup>2</sup> в/в кап (нагрузочная доза), далее 250 мг/м<sup>2</sup> в/в кап еженедельно [34];
- карбоплатин\*\* АUC 2,5 в/в кап в 1 и 8 дни + #паклитаксел\*\* 100 мг/м<sup>2</sup> в/в кап, в 1 и 8 дни + цетуксимаб 400 мг/м<sup>2</sup> в/в кап (нагрузочная доза), далее 250 мг/м<sup>2</sup> в/в кап еженедельно [34];

*Режимы монокимиотерапии:*

- цисплатин\*\* 100 мг/м<sup>2</sup> в/в кап, день, продолжительность курса 21 день [39];
- #паклитаксел\*\* 80 мг/м<sup>2</sup> в/в кап, еженедельно[40];
- доцетаксел\*\* 100 мг/м<sup>2</sup> в/в кап, день 1, курс 21 день [42];
- фторурацил\*\* 1000 мг/м<sup>2</sup> в/в кап, дни 1-4, курс 21 день [39];
- метотрексат\*\* 40 мг/м<sup>2</sup> в/в кап 1 раз в неделю [41];
- цетуксимаб\*\* 400 мг/м<sup>2</sup> в/в кап (нагрузочная доза, день 1), затем 250 мг/м<sup>2</sup> в/в кап еженедельно [43];
- #капецитабин\*\* 1250 мг/м<sup>2</sup> энтерально 2 раза в день с перерывом в 1 неделю, длительность курса 21 день [44].
- При прогрессировании заболевания на фоне платиносодержащей схемы химиотерапии или после ее окончания рекомендуется назначение ниволумаба\*\* 3мг/кг в/в кап 1 раз в 2 недели или пембролизумаб\*\* 200мг в/в кап, 1 раз в 3 недели до прогрессирования или неприемлемой токсичности с целью повышения выживаемости пациентов [45; 46; 47; 48]

Уровень убедительности рекомендаций – А (уровень достоверности доказательств – 2)

### 3.5. Иное лечение

Порядок и рекомендации по обезболиванию при злокачественных новообразованиях полости рта соответствуют рекомендациям, представленным в клинических рекомендациях «Хронический болевой синдром (ХБС) у взрослых пациентов, нуждающихся в паллиативной медицинской помощи»

## 4. Реабилитация

- **Рекомендуются** пациентам со злокачественными опухолями полости рта программы профилактической гимнастики и обучение тактике глотания до начала лечения для уменьшения нарушения глотания при проведении противоопухолевой терапии [49].

Уровень убедительности рекомендаций – С (уровень достоверности доказательств – 5).

- Нутритивно-метаболическая реабилитация не менее 7 суток рекомендована с целью снижения частоты послеоперационных осложнений и длительности пребывания пациента с ЗНО ротоглотки в стационаре [50].

Уровень убедительности рекомендаций – С (уровень достоверности доказательств – 5)

**Комментарии:** *Нутритивная поддержка при планировании хирургического лечения проводится при наличии хотя бы одного из указанных факторов: непреднамеренном снижении массы тела за последние 6 мес (потеря 10 % и более), индексе массы тела  $<20 \text{ кг/м}^2$ , гипопроотеинемия  $<60 \text{ г/л}$  или гипоальбуминемия  $<30 \text{ г/л}$ , ухудшении возможности приема пищи за последнюю неделю. В случае проведения химиотерапии показаниями являются: индекс массы тела  $<20 \text{ кг/м}^2$ ; потеря более 5% массы тела за 6 мес.; гипопроотеинемия  $<60 \text{ г/л}$  или гипоальбуминемия  $<30 \text{ г/л}$ ; невозможность адекватного питания через рот; энтеропатия средней и тяжёлой степени*

### 4.1. Реабилитация при химиотерапевтическом лечении

- Пациентам с ЗНО ротоглотки, получающим химиотерапевтическое лечение рекомендуется раннее начало физических нагрузок с целью профилактики возникновения и прогрессирования саркопении уменьшения слабости, улучшения качества жизни и психологического состояния пациентов, получающих адъювантную ХТ, увеличения толерантности к физической нагрузке [51].

Уровень убедительности рекомендаций – В (уровень достоверности доказательств – 3).

**Комментарии:** *Проведение комплекса ЛФК с включением аэробной нагрузки, элементов Тайчи в течение 4 мес на фоне ХТ приводит к увеличению жизненной емкости легких, насыщенности крови кислородом, силы мышц, объема движений в крупных суставах, снижения индекса массы тела [52].*

- Для уменьшения утомляемости и повышения выносливости у пациентов с ЗНО ротоглотки на фоне проведения ХЛТ рекомендуется проведение ЛФК в виде аэробных упражнений средней интенсивности в сочетании с упражнениями на сопротивление [53].

Уровень убедительности рекомендаций – В (уровень достоверности доказательств – 2).

**Комментарий:** *Сочетание ЛФК с психологической поддержкой используется в качестве комплексного лечения слабости на фоне ХТ [54]. Помимо этого, целесообразно проведение курса массажа медицинского в течение 6 нед с целью уменьшения слабости на фоне комбинированного лечения [55].*

- Упражнения на тренировку баланса рекомендованы пациентам с ЗНО полости рта для коррекции полинейропатии [56].

Уровень убедительности рекомендаций – А (уровень достоверности доказательств – 2).

- Рекомендуется применение низкоинтенсивной лазеротерапии в лечении периферической полинейропатии на фоне ХТ [57].

Уровень убедительности рекомендаций – А (уровень достоверности доказательств – 2).

- Рекомендована низкочастотная магнитотерапия в лечении периферической полинейропатии на фоне ХТ [58].

Уровень убедительности рекомендаций – В (уровень достоверности доказательств – 2).

- Рекомендуется низкоинтенсивная лазеротерапия в профилактике и лечении мукозитов полости рта на фоне ХТ [59; 60].

Уровень убедительности рекомендаций – А (уровень достоверности доказательств – 1).

- Рекомендовано на фоне ХТ применение аппаратов для профилактики алопеции при химиотерапии [61].

Уровень убедительности рекомендаций – С (уровень достоверности доказательств – 5).

- Низкоинтенсивная лазеротерапия рекомендована с целью профилактики выпадения волос и ускорения их роста после проведения ХТ [62].

Уровень убедительности рекомендаций – С (уровень достоверности доказательств – 5).

### **Реабилитация при лучевой терапии**

- Рекомендуется начать низкоинтенсивную лазеротерапию через 3 дня после начала ЛТ и проводить ее 3 дня в неделю для профилактики лучевого дерматита [63].

Уровень убедительности рекомендаций – С (уровень достоверности доказательств – 5).

**Комментарии:** С момента проявлений и до полного исчезновения лучевого мукозита показано применение дерматопротекторов - репарации тканей стимуляторов (гели, раствор мочевины и др.). При регулярном орошении полости рта изотоническим раствором удаляются остатки пищи и накопившиеся выделения. Для аппликаций в полости рта или для закапывания в нос рекомендуются масла (оливковое, персиковое, облепихи или шиповника). При наличии болевого синдрома применяют анестетики для местного применения и системные анальгетики [64]. Чаще всего требуется назначение опиоидов, причем следует обратить внимание на трансдермальные формы их применения [65].

С момента проявлений лучевого дерматита и до полного стихания реакций показано применение репарации тканей стимуляторов (гели, диоксометилтетрагидропиримидин, рибофлавин), а также солнцезащитных средств. Кожу необходимо оберегать от трения и раздражения. Для борьбы с ксерозом используют крем с мочевиной, масляный раствор витамина А. При биолучевом дерматите целесообразно применение крема с витамином К.

В постлучевом периоде нормальные ткани, подвергшиеся облучению, очень ранимы, поэтому к ним нужно относиться бережно. В ранние сроки не рекомендуется выполнение инвазивных диагностических процедур и биопсии без крайней необходимости. Показан подбор диеты, при необходимости в сочетании с противорефлюксными препаратами [66, 67]. Травмы, алкоголь, курение, раздражающая пища легко вызывают изъязвление слизистой оболочки, что нередко сопровождается обнажением кости нижней челюсти с последующим развитием остеомиелита. Частой причиной лучевого остеомиелита является удаление зубов в зоне предшествующего облучения, в связи с чем следует по возможности ограничиваться консервативными методами и только в случае необходимости проводить удаление зубов на фоне антибиотикотерапии.

## 5. Профилактика

С целью профилактики и ранней диагностики необходимо обращать внимание на Первичные симптомы. В частности, на ранних стадиях заболевание протекает бессимптомно. Область ротоглотки доступна для осмотра, при обращении к специалисту первичного звена (оториноларинголог, терапевт, стоматолог и др.) пациенты могут предъявлять жалобы на самостоятельно обнаруженные язвы, узловые новообразования, асимметрию в области ротоглотки. Также возможны жалобы на болезненность и ощущение комка в горле, онемение, дискомфорт при глотании, повышение температуры тела без видимых причин, наличие новообразований на шее, неприятный запах изо рта, изменение голоса, трудности с жеванием, ограничение движений языка, тризм жевательной мускулатуры.

Необходимо учитывать роль канцерогенных факторов: курение (в том числе пассивное), употребление алкоголя, контакт с асбестом, древесной пылью, продуктами нефтепереработки, воздействие ионизирующего облучения, ВПЧ. Врачам первичного звена необходимо проводить образовательную работу среди населения, разъясняя роль указанных факторов в развитии рака, а также обращать внимание на предопухолевые заболевания, к которым относятся хронические воспалительные заболевания, лейкоплакия слизистой оболочки ротоглотки, папилломы.

### Диспансерное наблюдение

- Рекомендуется соблюдать следующую периодичность обследования пациента после завершения лечения по поводу ЗНО полости рта для профилактики рецидива заболевания - в 1-й год обследование рекомендуется проводить каждые 1–3 мес., во 2-й год – 2–6 мес., на сроке 3–5 лет – 1 раз в 4–8 мес. После 5 лет с момента операции визиты проводятся ежегодно или при появлении жалоб. У пациентов с высоким риском рецидива перерыв между обследованиями может быть сокращен [2].

**Уровень убедительности рекомендаций – С (уровень достоверности доказательств – 5).**

*Комментарии: Объем обследования включает:*

- сбор анамнеза и физикальное обследование;
- УЗИ ЛУ шеи с 2 сторон, органов брюшной полости и малого таза;
- КТ/МРТ области головы и шеи;
- фиброларингоскопия;
- рентгенография органов грудной клетки каждые 12 мес;
- КТ/МРТ органов грудной клетки, органов брюшной полости по показаниям;
- позитронная эмиссионная томография, совмещенная с КТ, по показаниям;
- Исследование уровня тиреотропного гормона (ТТГ) в крови каждые 6–12 мес, если проводилось облучение шеи в целях оценки функции щитовидной железы.

*Задача наблюдения – раннее выявление прогрессирования заболевания в целях раннего начала ХТ или хирургического лечения резектабельных метастатических очагов, рецидивных опухолей, а также выявление метастатических опухолей головы и шеи.*

## Организация оказания медицинской помощи

Медицинская помощь, за исключением медицинской помощи в рамках клинической апробации, в соответствии с Федеральным законом от 21.11.2011 № 323-ФЗ (ред. от 25.05.2019) «Об основах охраны здоровья граждан в Российской Федерации», организуется и оказывается:

- 1) в соответствии с положением об организации оказания медицинской помощи по видам медицинской помощи, которое утверждается уполномоченным Федеральным органом исполнительной власти;
- 2) в соответствии с порядком оказания помощи по профилю «онкология», обязательным для исполнения на территории Российской Федерации всеми медицинскими организациями;
- 3) на основе настоящих клинических рекомендаций;
- 4) с учетом стандартов медицинской помощи, утвержденных уполномоченным Федеральным органом исполнительной власти.

Первичная специализированная медико-санитарная помощь оказывается врачом-онкологом и иными врачами-специалистами в центре амбулаторной онкологической помощи либо в первичном онкологическом кабинете, первичном онкологическом отделении, поликлиническом отделении онкологического диспансера.

При подозрении или выявлении у пациента онкологического заболевания врачи-терапевты, врачи-терапевты участковые, врачи общей практики (семейные врачи), врачи-специалисты, средние медицинские работники в установленном порядке направляют пациента на консультацию в центр амбулаторной онкологической помощи либо в первичный онкологический кабинет, первичное онкологическое отделение медицинской организации для оказания ему первичной специализированной медико-санитарной помощи.

Консультация в центре амбулаторной онкологической помощи либо в первичном онкологическом кабинете, первичном онкологическом отделении медицинской организации должна быть проведена не позднее 5 рабочих дней с даты выдачи направления на консультацию. Врач-онколог центра амбулаторной онкологической помощи (в случае отсутствия центра амбулаторной онкологической помощи врач-онколог первичного онкологического кабинета или первичного онкологического отделения) организует взятие биопсийного (операционного) материала, а также организует выполнение иных диагностических исследований, необходимых для установления диагноза, включая распространенность онкологического процесса и стадию заболевания.

В случае невозможности взятия в медицинской организации, в составе которой организован центр амбулаторной онкологической помощи (первичный онкологический кабинет, первичное онкологическое отделение), биопсийного (операционного) материала, проведения иных диагностических исследований пациент направляется лечащим врачом в онкологический диспансер или в медицинскую организацию, оказывающую медицинскую помощь пациентам с онкологическими заболеваниями.

Срок выполнения патологоанатомических исследований биопсийного (операционного) материала, необходимых для гистологической верификации злокачественных новообразований ротоглотки, не должен превышать 15 рабочих дней с даты поступления биопсийного (операционного) материала в патологоанатомическое бюро (отделение).

При подозрении и (или) выявлении у пациента онкологического заболевания в ходе оказания ему скорой медицинской помощи его переводят или направляют в медицинские организации, оказывающие медицинскую помощь пациентам с онкологическими заболеваниями, для определения тактики ведения и необходимости применения дополнительно других методов специализированного противоопухолевого лечения.

Врач-онколог центра амбулаторной онкологической помощи (первичного онкологического кабинета, первичного онкологического отделения) направляет пациента в онкологический диспансер или в медицинские организации, оказывающие медицинскую помощь пациентам с онкологическими заболеваниями, для уточнения диагноза (в случае невозможности установления диагноза, включая распространенность онкологического процесса и стадию заболевания, врачом-онкологом центра амбулаторной онкологической помощи, первичного онкологического кабинета или первичного онкологического отделения) и оказания специализированной, в том числе высокотехнологичной, медицинской помощи.

Срок начала оказания специализированной, за исключением высокотехнологичной, медицинской помощи пациентам с онкологическими заболеваниями в медицинской организации, оказывающей медицинскую помощь пациентам с онкологическими заболеваниями, не должен превышать 14 календарных дней с даты гистологической верификации злокачественного новообразования ротоглотки или 14 календарных дней с даты установления предварительного диагноза злокачественного новообразования ротоглотки (в случае отсутствия медицинских показаний для проведения патологоанатомических исследований в амбулаторных условиях).

Специализированная, в том числе высокотехнологичная, медицинская помощь оказывается врачами-онкологами, врачами-радиотерапевтами в онкологическом диспансере или в медицинских организациях, оказывающих медицинскую помощь пациентам с онкологическими заболеваниями, имеющих лицензию, необходимую материально-техническую базу, сертифицированных специалистов, в стационарных условиях и условиях дневного стационара и включает профилактику, диагностику, лечение онкологических заболеваний, требующих использования специальных методов и сложных уникальных медицинских технологий, а также медицинскую реабилитацию.

В медицинской организации, оказывающей медицинскую помощь пациентам с онкологическими заболеваниями, тактика медицинского обследования и лечения устанавливается консилиумом врачей-онкологов и врачей-радиотерапевтов с привлечением при необходимости других врачей-специалистов. Решение консилиума врачей оформляется протоколом, подписывается участниками консилиума врачей и вносится в медицинскую документацию пациента.

Показания для госпитализации в круглосуточный или дневной стационар медицинской организации, оказывающей специализированную, в том числе высокотехнологичную, медицинскую помощь по профилю «онкология», определяются консилиумом врачей-онкологов и врачей-радиотерапевтов с привлечением при необходимости других врачей-специалистов.

Показаниями для госпитализации в медицинскую организацию в экстренной или неотложной форме являются:

- 1) наличие осложнений онкологического заболевания, требующих оказания ему специализированной медицинской помощи в экстренной и неотложной форме;
- 2) наличие осложнений лечения (хирургическое вмешательство, ЛТ, лекарственная терапия и т.д.) онкологического заболевания.

Показаниями для госпитализации в медицинскую организацию в плановой форме являются:

- 1) необходимость выполнения сложных интервенционных диагностических медицинских вмешательств, требующих последующего наблюдения в условиях круглосуточного или дневного стационара;
- 2) наличие показаний к специализированному противоопухолевому лечению (хирургическое вмешательство, ЛТ, в том числе контактная, ДЛТ и другие виды ЛТ, лекарственная терапия и др.), требующему наблюдения в условиях круглосуточного или дневного стационара.

Показаниями к выписке пациента из медицинской организации являются:

- 1) завершение курса лечения или одного из этапов оказания специализированной, в том числе высокотехнологичной, медицинской помощи в условиях круглосуточного или дневного стационара при условии отсутствия осложнений лечения, требующих медикаментозной коррекции и/или медицинских вмешательств в стационарных условиях;
- 2) отказ пациента или его законного представителя от специализированной, в том числе высокотехнологичной, медицинской помощи в условиях круглосуточного или дневного стационара, установленной консилиумом медицинской организации, оказывающей онкологическую помощь при условии отсутствия осложнений основного заболевания и/или лечения, требующих медикаментозной коррекции и/или медицинских вмешательств в стационарных условиях;
- 3) в случаях несоблюдения пациентом предписаний или правил внутреннего распорядка лечебно-профилактического учреждения, если это не угрожает жизни пациента и здоровью окружающих;
- 4) необходимость перевода пациента в другую медицинскую организацию по соответствующему профилю оказания медицинской помощи.

Заключение о целесообразности перевода пациента в профильную медицинскую организацию осуществляется после предварительной консультации по предоставленным медицинским документам и/или предварительного осмотра пациента врачами-специалистами медицинской организации, в которую планируется перевод.

## **6. Дополнительная информация, влияющая на течение и исход заболевания**

Факторами, влияющими на прогноз заболевания, являются:

- размеры и распространенность первичной опухоли;
- глубина инвазии первичной опухоли;
- степень дифференцировки опухоли;
- наличие/отсутствие периваскулярной, перилимфатической, периневральной инвазии;
- статус регионарных ЛУ (pN) (метастазы в ЛУ шеи вдвое снижают выживаемость пациентов)
- экстранодальное распространение опухоли;
- статус краев резекции (R0-1)
- ВПЧ-статус опухоли



# Критерии оценки качества медицинской помощи

№	Критерии качества	Оценка выполнения
1.	Выполнена биопсия опухоли и/или измененных регионарных ЛУ с последующим патолого-анатомическим исследованием биопсийного материала (при установлении диагноза)	Да/Нет
2.	Выполнено КТ шеи (при установлении диагноза)	Да/Нет
3.	Выполнена КТ органов грудной клетки	Да/Нет
4.	Выполнено патолого-анатомическое исследование операционного материала (препарата удаленных тканей) (при хирургическом вмешательстве)	Да/Нет
5.	Выполнена шейная лимфодиссекция с удалением II-IV групп шейных ЛУ при хирургическом вмешательстве	Да/Нет
6.	Выполнено молекулярно-биологическое исследование биопсийного материала на вирус папилломы человека (Papilloma virus) высокого канцерогенного риска (16тип)	Да/Нет
7.	Проведена послеоперационная ПХТ при обнаружении опухоли в крае резекции и/или экстракапсулярном распространении	Да/Нет

# Список литературы

1. Давыдов М.И. Энциклопедия клинической онкологии. М.: ПЛС-2004, 2004
2. NCCN Clinical Practice Guidelines in Oncology (NCCN Guidelines®). Cancer of the Oropharynx. Version 2.2018
3. [http://gco.iarc.fr/today/online-analysis-table?v=2018&mode=cancer&mode\\_population=countries&population=900&populations=643&key=asr&sex=0&cancer=39&type=1&sta](http://gco.iarc.fr/today/online-analysis-table?v=2018&mode=cancer&mode_population=countries&population=900&populations=643&key=asr&sex=0&cancer=39&type=1&sta)  
by\_country
4. Чойнзонов Е.Л., Подвязников С.О., Минкин А.У. и др. Клинические рекомендации. Диагностика и лечение рака ротоглотки. Сибирский онкологический журнал 2016;15(1):83–7
5. Пачес А.И. Опухоли головы и шеи. 5-е изд., доп. и перераб. М.: Практическая медицина, 2013. С. 155–163
6. Jordan R.C., Lingen M.W., Perez-Ordóñez B. et al. Validation of methods for oropharyngeal cancer HPV status determination in US cooperative group trials. *Am J Surg Pathol* 2012;36:945–54
7. Weinberger P.M., Yu Z., Haffty B.G. et al. Molecular classification identifies a subset of human papillomavirus – associated oropharyngeal cancers with favorable prognosis. *J Clin Oncol* 2006;24:736–47
8. Cantley R.L., Gabrielli E., Montebelli F. et al. Ancillary studies in determining human papillomavirus status of squamous cell carcinoma of the oropharynx: a review. *Patholog Res Int* 2011;2011:138469
9. Prigge E.S., Arbyn M., von Knebel Doeberitz M., Reuschenbach M. Diagnostic accuracy of p16INK4a immunohistochemistry in oropharyngeal squamous cell carcinomas: a systematic review and meta-analysis. *Int J Cancer* 2017;140:1186–98
10. Singhi A.D., Westra W.H. Comparison of human papillomavirus in situ hybridization and p16 immunohistochemistry in the detection of human papillomavirus-associated head and neck cancer based on a prospective clinical experience. *Cancer* 2010;116:2166–73
11. Smith A, Grady A, Vieira F, Sebelik M/ Ultrasound-Guided Needle Biopsy for Diagnosis of Advanced-Stage Malignancies of the Upper Aerodigestive Tract. *OTO Open*. 2017 Feb 3;1(1):2473974X17690132 (<https://www.ncbi.nlm.nih.gov/pubmed/30480173>)
12. Fleming A.J.Jr, Smith S.P.Jr, Paul C.M. et al. Impact of [18F]-2-fluorodeoxyglucose-positron emission tomography computed tomography on previously untreated head and neck cancer patients. *Laryngoscope* 2007;117:1173–9 (<https://www.ncbi.nlm.nih.gov/pubmed/30480173>)
13. Adelstein D.J., Ridge J.A., Brizel D.M. et al. Transoral resection of pharyngeal cancer: summary of a National Cancer Institute Head and Neck Cancer Steering Committee Clinical Trials Planning Meeting, November 6–7, 2011, Arlington, Virginia. *Head Neck* 2012;34:1681–703 (<https://www.ncbi.nlm.nih.gov/pubmed/30480173>)
14. Nichols A.C., Theurer J. et al. Radiotherapy versus transoral robotic surgery and neck dissection for oropharyngeal squamous cell carcinoma (ORATOR): an open-label, phase 2, randomized trial. *Lancet Oncol* 2019 (<https://www.ncbi.nlm.nih.gov/pubmed/30480173>)
15. Zumsteg Z.S., Kim S., David J.M. et al. Impact of concomitant chemoradiation on survival for patients with T1–2N1 head and neck cancer. *Cancer* 2017;123:1555–65 (<https://www.ncbi.nlm.nih.gov/pubmed/30480173>)
16. Bernier J., Dommé C., Ozsahin M. et al. Postoperative irradiation with or without concomitant chemotherapy for locally advanced head and neck cancer. *N Engl J Med* 2004;350:1945–52 (<https://www.ncbi.nlm.nih.gov/pubmed/30480173>)
17. Cooper J.S., Pajak T.F., Forastiere A.A. et al. Postoperative concurrent radiotherapy and chemotherapy for high-risk squamous-cell carcinoma of the head and neck. *N Engl J Med* 2004;350:1937–44 (<https://www.ncbi.nlm.nih.gov/pubmed/30480173>)
18. Bernier J., Cooper J.S., Pajak T.F. et al. Defining risk levels in locally advanced head and neck cancers: a comparative analysis of concurrent postoperative radiation plus chemotherapy trials of the EORTC (#22931) and RTOG (# 9501). *Head Neck* 2005;27:843–50 (<https://www.ncbi.nlm.nih.gov/pubmed/30480173>)
19. Ko E.C., Genden E.M., Misiukiewicz K. et al. Toxicity profile and clinical outcomes in locally advanced head and neck cancer patients treated with induction chemotherapy prior to concurrent chemoradiation. *Oncol Rep* 2012;27:467–74 (<https://www.ncbi.nlm.nih.gov/pubmed/30480173>)
20. Pignon J.P., Bourhis J., Dommé C., Designe L. Chemotherapy added to locoregional treatment for head and neck squamous-cell carcinoma: three meta-analyses of updated individual data. MACH-NC Collaborative Group. *Meta-Analysis of Chemotherapy on Head and Neck Cancer. Lancet* 2000;355:949–55 (<https://www.ncbi.nlm.nih.gov/pubmed/30480173>)
21. Adelstein D.J., Li Y., Adams G.L. et al. An intergroup phase III comparison of standard radiation therapy and two schedules of concurrent chemoradiotherapy in patients with unresectable squamous cell head and neck cancer. *J Clin Oncol* 2003;21:92–8 (<https://www.ncbi.nlm.nih.gov/pubmed/30480173>)

22. Tomoya Yokota, Yoshiyuki Iida, Tomoyuki Kamijo. (https://www.ncbi.nlm.nih.gov/pubmed/30480173) Which treatment strategies are the most promising for locally advanced resectable human papillomavirus-associated oropharyngeal cancers? *Journal of Clinical Oncology* 2019 37:15\_suppl, e17556-e17556 (https://ascopubs.org/doi/abs/10.1200/JCO.2019.37.15\_suppl.e17556)
23. Pignon J.P., le Maitre A., Maillard E., Bourhis J. Meta-analysis of chemotherapy in head and neck cancer (MACH-NC): an update on 93 randomised trials and 17,346 patients. *Radiother Oncol* 2009;92:4–14 (https://ascopubs.org/doi/abs/10.1200/JCO.2019.37.15\_suppl.e17556)
24. DeVita V.T., Hellman S., Rosenberg S.A. eds. *Cancer: Principles and Practice of Oncology*. 9<sup>th</sup> edn. Philadelphia, Pa: Lippincott Williams & Wilkins. 2011. Pp. 729–780 (https://ascopubs.org/doi/abs/10.1200/JCO.2019.37.15\_suppl.e17556)
25. Looser K.G., Shah J.P., Strong E.W. The significance of “positive” margins in surgically resected epidermoid carcinomas. *Head Neck Surg* 1978;1:107–11 (https://ascopubs.org/doi/abs/10.1200/JCO.2019.37.15\_suppl.e17556)
26. Lim, Y. C., Koo, B. S., Lee, J. S., Lim, J.-Y., & Choi, E. C. (2006). *Distributions of Cervical Lymph Node Metastases in Oropharyngeal Carcinoma: Therapeutic Implications for the NO Neck*. *The Laryngoscope*, 116(7), 1148–1152 (https://ascopubs.org/doi/abs/10.1200/JCO.2019.37.15\_suppl.e17556)
27. MacComb W.S., Fletcher G.H. *Cancer of the Head and Neck*. Baltimore, Williams and Wilkins, 1967. 185 p (https://ascopubs.org/doi/abs/10.1200/JCO.2019.37.15\_suppl.e17556)
28. Sher D.J., Adelstein D.J., Bajaj G.K. et al. Radiation therapy for oropharyngeal squamous cell carcinoma: executive summary of an ASTRO Evidence-Based Clinical Practice Guideline. *Pract Radiat Oncol* 2017;7:246–53 (https://ascopubs.org/doi/abs/10.1200/JCO.2019.37.15\_suppl.e17556)
29. Van de Water, T. A., Lomax, A. J., Bijl, H. P. et al. (2011). *Potential Benefits of Scanned Intensity-Modulated Proton Therapy Versus Advanced Photon Therapy With Regard to Sparing of the Salivary Glands in Oropharyngeal Cancer*. *International Journal of Radiation Oncology\*Biophysics*, 79(4), 1216–1224 (https://ascopubs.org/doi/abs/10.1200/JCO.2019.37.15\_suppl.e17556)
30. Van der Laan, H. P., van de Water, T. A., van Herpt et al. (2012). *The potential of intensity-modulated proton radiotherapy to reduce swallowing dysfunction in the treatment of head and neck cancer: A planning comparative study*. *Acta Oncologica*, 52(3), 561–569 (https://ascopubs.org/doi/abs/10.1200/JCO.2019.37.15\_suppl.e17556)
31. Al-Mamgani A., Van Rooij P., Tans L. et al. *Toxicity and outcome of intensity-modulated radiotherapy versus 3-dimensional conformal radiotherapy for oropharyngeal cancer: a matched-pair analysis*. *Technol Cancer Res Treat* 2013;12:123–30 (https://ascopubs.org/doi/abs/10.1200/JCO.2019.37.15\_suppl.e17556)
32. Резолюция экспертного совета по вопросу о роли цетуксимаба в лечении пациентов с плоскоклеточным раком головы и шеи. *Опухоли головы и шеи* 2019;8:71–3 (https://ascopubs.org/doi/abs/10.1200/JCO.2019.37.15\_suppl.e17556)
33. Cooper, J. S., Zhang, Q., Pajak, et al. (2012). *Long-term Follow-up of the RTOG 9501/Intergroup Phase III Trial: Postoperative Concurrent Radiation Therapy and Chemotherapy in High-Risk Squamous Cell Carcinoma of the Head and Neck*. *International Journal of Radiation Oncology\*Biophysics*, 84(5), 1198–1205. (https://ascopubs.org/doi/abs/10.1200/JCO.2019.37.15\_suppl.e17556)
34. Болотина Л. В., Владимирова Л. Ю., Деньгина Н. В., Новик А. В., Романов И. С. Практические рекомендации по лечению злокачественных опухолей головы и шеи // Злокачественные опухоли: Практические рекомендации RUSSCO #3s2, 2018 (том 8). С. 71–82 (https://ascopubs.org/doi/abs/10.1200/JCO.2019.37.15\_suppl.e17556)
35. Jae-Sook Ahn, (https://www.ncbi.nlm.nih.gov/pubmed/?term=Ahn%20JS%5BAuthor%5D&cauthor=true&cauthor\_uid=19746222)Sang-Hee Cho, (https://www.ncbi.nlm.nih.gov/pubmed/?term=Cho%20SH%5BAuthor%5D&cauthor=true&cauthor\_uid=19746222)Ok-Ki Kim et al. The Efficacy of an Induction Chemotherapy Combination with Docetaxel, Cisplatin, and 5-FU Followed by Concurrent Chemoradiotherapy in Advanced Head and Neck Cancer. (https://www.ncbi.nlm.nih.gov/pubmed/?term=Kim%20OK%5BAuthor%5D&cauthor=true&cauthor\_uid=19746222)*Cancer Res Treat*. 2007 Sep; 39(3): 93–98. (https://www.ncbi.nlm.nih.gov/pmc/articles/PMC2739327/)
36. Vermorken J.B., Mesia R., Rivera F. et al. *Platinum-based chemotherapy plus cetuximab in head and neck cancer*. *N Engl J Med* 2008;359:1116–27 (https://www.ncbi.nlm.nih.gov/pmc/articles/PMC2739327/)
37. Schöffski, P., Catimel, G., Planting et al. (1999). *Docetaxel and cisplatin: An active regimen in patients with locally advanced, recurrent or metastatic squamous cell carcinoma of the head and neck*. *Annals of Oncology*, 10(1), 119–122 (https://www.ncbi.nlm.nih.gov/pmc/articles/PMC2739327/)
38. Gibson, M. K., Li, Y., Murphy, B., Hussain, M. H. A., DeConti, R. C., Ensley, J., & Forastiere, A. A. (2005). *Randomized Phase III Evaluation of Cisplatin Plus Fluorouracil Versus Cisplatin Plus Paclitaxel in Advanced Head and Neck Cancer (E1395): An Intergroup Trial of the Eastern Cooperative Oncology Group*. *Journal of Clinical Oncology*, 23(15), 3562–3567 (https://www.ncbi.nlm.nih.gov/pmc/articles/PMC2739327/)
39. Jacobs, C., Lyman, G., Velez-García, E. et al (1992). *A phase III randomized study comparing cisplatin and fluorouracil as single agents and in combination for advanced squamous cell carcinoma of the head and neck*. *Journal of Clinical Oncology*, 10(2), 257–263 (https://www.ncbi.nlm.nih.gov/pmc/articles/PMC2739327/)
40. Grau, J. José, Caballero, M., et al (2009). *Weekly paclitaxel for platin-resistant stage IV head and neck cancer patients*. *Acta Oto-Laryngologica*, 129(11), 1294–1299 (https://www.ncbi.nlm.nih.gov/pmc/articles/PMC2739327/)

41. Guardiola, E., Peyrade, F., Chaigneau, L. et al (2004). Results of a randomized phase II study comparing docetaxel with methotrexate in patients with recurrent head and neck cancer. *European Journal of Cancer*, 40(14), 2071–2076 (<https://www.ncbi.nlm.nih.gov/pmc/articles/PMC2739327/>)
42. Catimel, G., Verweij, J., Mattijssen, V., et al (1994). Docetaxel (Taxotere®): An active drug for the treatment of patients with advanced squamous cell carcinoma of the head and neck. *Annals of Oncology*, 5(6), 533–537 (<https://www.ncbi.nlm.nih.gov/pmc/articles/PMC2739327/>)
43. Vermorken J.B., Trigo J., Hitt R. et al. Open-label, uncontrolled, multicenter phase II study to evaluate the efficacy and toxicity of cetuximab as a single agent in patients with recurrent and or metastatic squamous cell carcinoma of the head and neck who failed to respond to platinum-based therapy. *J Clin Oncol* 2007;25:2171–7 (<https://www.ncbi.nlm.nih.gov/pmc/articles/PMC2739327/>)
44. Martinez-Trufero J., Isla D., Adansa J.C. et al. Phase II study of capecitabine as palliative treatment for patients with recurrent and metastatic squamous head and neck cancer after previous platinum-based treatment. *Br J Cancer* 2010;102:1687–91 (<https://www.ncbi.nlm.nih.gov/pmc/articles/PMC2739327/>)
45. Ferris R., Blumenschein G., Fayette J. et al. Nivolumab for recurrent squamous-cell carcinoma of the head and neck. *N Engl J Med* 2016;375:1856–67 (<https://www.ncbi.nlm.nih.gov/pmc/articles/PMC2739327/>)
46. Ye, W., & Schmitt, N. C. (2019). Pembrolizumab for recurrent/metastatic head and neck cancer: equally promising for Asian patients? *Annals of Translational Medicine*, 7(S1), S14–S14 (<https://www.ncbi.nlm.nih.gov/pmc/articles/PMC2739327/>)
47. Cohen E. E. W. et al. Pembrolizumab versus methotrexate, docetaxel, or cetuximab for recurrent or metastatic head-and-neck squamous cell carcinoma (KEYNOTE-040): a randomised, open-label, phase 3 study //The Lancet. – 2019. – T. 393. – №. 10167. – C. 156-167 (<https://www.ncbi.nlm.nih.gov/pmc/articles/PMC2739327/>)
48. Hsu C., Lee S.H., Ejadi S. et al. Safety and antitumor activity of pembrolizumab in patients with programmed death-ligand 1-positive nasopharyngeal carcinoma: results of the KEYNOTE-028 study. *J Clin Oncol* 2017;35:4050–6 (<https://www.ncbi.nlm.nih.gov/pmc/articles/PMC2739327/>)
49. Clarke P., Radford K., Coffey M., Stewart M. Speech and swallow rehabilitation in head and neck cancer: United Kingdom National Multidisciplinary Guidelines. *J Laryngol Otol* 2016;130(S2):S176–80 (<https://www.ncbi.nlm.nih.gov/pmc/articles/PMC2739327/>)
50. Сытов А.В., Лейдерман И.Н., Ломидзе С.В., Нехаев И.В., Хотеев А.Ж. Практические рекомендации по нутритивной поддержке онкологических больных // Злокачественные опухоли: Практические рекомендации RUSSCO #3s2, 2018 (том 8). С. 575–583 (<https://www.ncbi.nlm.nih.gov/pmc/articles/PMC2739327/>)
51. Zhao, S. G., Alexander, N. B., Djuric, Z., et al (2015). Maintaining physical activity during head and neck cancer treatment: Results of a pilot controlled trial. *Head & Neck*, 38(S1), E1086–E1096 (<https://www.ncbi.nlm.nih.gov/pmc/articles/PMC2739327/>)
52. Segal R., Zwaal C., Green E. et al. Exercise for people with cancer: a systematic review. (<https://www.ncbi.nlm.nih.gov/pmc/articles/PMC2739327/>) *Curr Oncol.* 2017 Aug; 24(4): e290–e31 (<https://www.ncbi.nlm.nih.gov/pmc/articles/PMC5576469/>)
53. Samuel S.R., Maiya G.A., Fernandes D.J. et al. Effectiveness of exercise-based rehabilitation on functional capacity and quality of life in head and neck cancer patients receiving chemo-radiotherapy. *Support Care Cancer* 2019 (<https://www.ncbi.nlm.nih.gov/pmc/articles/PMC5576469/>)
54. Mustian K.M., Alfano C.M., Heckler C. et al: Comparison of pharmaceutical, psychological, and exercise treatments for cancer-related fatigue: a meta-analysis. *JAMA Oncol* 2017;3:961–8 (<https://www.ncbi.nlm.nih.gov/pmc/articles/PMC5576469/>)
55. Kinkead B., Schettler P.J., Larson E.R. et al. Massage therapy decreases cancer-related fatigue: results from a randomized early phase trial. *Cancer* 2018;124(3):546–54 (<https://www.ncbi.nlm.nih.gov/pmc/articles/PMC5576469/>)
56. Streckmann F., Zopf E.M., Lehmann H.C. et al: Exercise intervention studies in patients with peripheral neuropathy: a systematic review. *Sports Med* 2014;44:1289–304 (<https://www.ncbi.nlm.nih.gov/pmc/articles/PMC5576469/>)
57. Lee J.M., Look R.M., Turner C. et al. Low-level laser therapy for chemotherapy-induced peripheral neuropathy. *J Clin Oncol* 2012;30(15):9019 (<https://www.ncbi.nlm.nih.gov/pmc/articles/PMC5576469/>)
58. Rick O., von Hehn U., Mikus E. et al. Magnetic field therapy in patients with cytostatics-induced polyneuropathy: a prospective randomized placebo-controlled phase-III study. *Bioelectromagnetics* 2016;38(2):85–94 (<https://www.ncbi.nlm.nih.gov/pmc/articles/PMC5576469/>)
59. Oberoi S., Zamperlini-Netto G., Beyene J. et al. Effect of prophylactic low level laser therapy on oral mucositis: a systematic review and meta-analysis. *PLoS One* 2014;9(9):e107418 (<https://www.ncbi.nlm.nih.gov/pmc/articles/PMC5576469/>)
60. He M., Zhang B., Shen N., Wu N., Sun J. A systematic review and meta-analysis of the effect of low-level laser therapy (LLLT) on chemotherapy-induced oral mucositis in pediatric and young patients. *Eur J Pediatr* 2018;177(1):7–17 (<https://www.ncbi.nlm.nih.gov/pmc/articles/PMC5576469/>)
61. Ross M., Fischer-Carlidge E. Scalp cooling: a literature review of efficacy, safety, and tolerability for chemotherapy-induced alopecia. *Clin J Oncol Nurs* 2017;21(2):226–33 (<https://www.ncbi.nlm.nih.gov/pmc/articles/PMC5576469/>)
62. Avci P., Gupta G.K., Clark J. et al. Low-level laser (light) therapy (LLLT) for treatment of hair loss. *Lasers Surg Med* 2013;46(2):144–51 (<https://www.ncbi.nlm.nih.gov/pmc/articles/PMC5576469/>)
63. Bensadoun R.J., Nair R.G. Low-level laser therapy in the management of mucositis and dermatitis induced by cancer therapy. *Photomed Laser Surg* 2015;33(10):487–91 (<https://www.ncbi.nlm.nih.gov/pmc/articles/PMC5576469/>)

64. Roopashri G. Radiotherapy and chemotherapy induced oral mucositis – prevention and current therapeutic modalities. *IJDA* 2010;2:174–9 (<https://www.ncbi.nlm.nih.gov/pmc/articles/PMC5576469/>)
65. Сопроводительная терапия в онкологии. Практическое руководство. Под ред. С.Ю. Мооркрафта, Д.Л.Ю. Ли, Д. Каннингэма. Пер. с англ. Под ред. А.Д. Каприна. М.: Гэотар, 2016. 432 с (<http://www.geotar.ru/lots/NF0000858.html>)
66. Rosenthal D.I., Trotti A. Strategies for managing radiation-induced mucositis in head and neck cancer. *Semin Radiat Oncol* 2009;19:29–34 (<http://www.geotar.ru/lots/NF0000858.html>)
67. Pauloski B.R. Rehabilitation of dysphagia following head and neck cancer. *Phys Med Rehabil Clin N Am* 2008;9:889–928 (<http://www.geotar.ru/lots/NF0000858.html>)

# Приложение А1. Состав рабочей группы

1. **Мудунов Али Мурадович**, д.м.н., профессор, заведующий отделением хирургических методов лечения № 10 опухолей головы и шеи ФГБУ «НМИЦ онкологии им. Н.Н. Блохина» Минздрава России, президент Общероссийской общественной организации «Российское общество специалистов по опухолям головы и шеи».
2. **Чойнзонов Евгений Лхаматренович**, д.м.н., академик РАН, директор НИИ онкологии Томского НИМЦ, заведующий отделением опухолей головы и шеи НИИ онкологии Томского НИМЦ, заведующий кафедрой онкологии ФГБОУ ВО СибГМУ Минздрава России, член Общероссийской общественной организации «Российское общество специалистов по опухолям головы и шеи».
3. **Решетов Игорь Владимирович**, д.м.н., академик РАН, заведующий кафедрой онкологии, радиотерапии и пластической хирургии Первого Московского медицинского университета им. И.М. Сеченова, президент Общероссийской общественной организации «Федерация специалистов по лечению заболеваний головы и шеи».
4. **Поляков Андрей Павлович**, д.м.н., заведующий отделением микрохирургии МНИОИ им. П.А. Герцена – филиала ФГБУ «НМИЦ радиологии» Минздрава России, член Общероссийской общественной организации «Российское общество специалистов по опухолям головы и шеи».
5. **Алиева Севил Багатуровна**, д.м.н., ведущий научный сотрудник отделения радиационной онкологии ФГБУ «НМИЦ онкологии им. Н.Н. Блохина» Минздрава России, член Общероссийской общественной организации «Российское общество специалистов по опухолям головы и шеи».
6. **Бойко Анна Владимировна**, д.м.н., профессор, заведующая отделением лучевой терапии с модификацией МНИОИ им. П.А. Герцена – филиала ФГБУ «НМИЦ радиологии» Минздрава России.
7. **Алымов Юрий Владимирович**, врач-онколог, аспирант кафедры онкологии ФГБОУ ДПО «Российская медицинская академия непрерывного профессионального образования» Минздрава России, исполнительный директор Общероссийской общественной организации «Российское общество специалистов по опухолям головы и шеи».
8. **Болотин Михаил Викторович**, к.м.н., научный сотрудник отделения хирургического № 11 опухолей верхних дыхательно-пищеварительных путей ФГБУ «НМИЦ онкологии им. Н.Н. Блохина» Минздрава России, член Общероссийской общественной организации «Российское общество специалистов по опухолям головы и шеи».
9. **Дронова Екатерина Леонидовна**, врач-радиолог ФГБУ «НМИЦ онкологии им. Н.Н. Блохина» Минздрава России, член Общероссийской общественной организации «Российское общество специалистов по опухолям головы и шеи».
10. **Подвязников Сергей Олегович**, д.м.н., профессор, ФГБОУ ДПО «Российская медицинская академия непрерывного профессионального образования» Минздрава России, вице-президент Общероссийской общественной организации «Российское общество специалистов по опухолям головы и шеи».
11. **Игнатова Анастасия Валерьевна**, к.м.н., ассистент кафедры онкологии и паллиативной медицины ФГБОУ ДПО «Российская медицинская академия непрерывного профессионального образования» Минздрава России, ассистент кафедры общей и клинической стоматологии ФГАОУ ВО РУДН
12. **Болотина Лариса Владимировна**, д.м.н., заведующая отделением химиотерапии МНИОИ им. П.А. Герцена – филиала ФГБУ «НМИЦ радиологии» Минздрава России.
13. **Владиминова Любовь Юрьевна**, д.м.н., профессор, руководитель отдела лекарственного лечения опухолей, ФГБУ «Ростовский научно-исследовательский онкологический институт» Минздрава России.
14. **Новик Алексей Викторович**, к.м.н., старший научный сотрудник научного отдела онкоиммунологии ФГБУ «НМИЦ онкологии им. Н.Н. Петрова» Минздрава России, врач отделения химиотерапии и инновационных технологий ФГБУ «НМИЦ онкологии им. Н.Н. Петрова» Минздрава России, доцент кафедры онкологии, детской онкологии и лучевой терапии ФГБОУ ВО СПбГПМУ Минздрава России.
15. **Романов Илья Станиславович**, д.м.н., старший научный сотрудник отделения опухолей головы и шеи НИИ клинической онкологии ФГБУ «НМИЦ онкологии им. Н.Н. Блохина» Минздрава России.
16. **Титова Вера Алексеевна**, д.м.н., профессор, врач-радиотерапевт высшей категории ФГБУ «Российский научный центр рентгенорадиологии» Минздрава России.
17. **Енгибарян Марина Александровна**, д.м.н., заведующая отделением опухолей головы и шеи ФГБУ «Ростовский научно-исследовательский онкологический институт» Минздрава России, член Общероссийской общественной организации «Российское общество специалистов по опухолям головы и шеи».
18. **Рыжова Ольга Дмитриевна**, врач-радиолог ФГБУ «НМИЦ онкологии им. Н.Н. Блохина» Минздрава России.
19. **Корниецкая Анна Леонидовна**, к.м.н., старший научный сотрудник отделения химиотерапии отдела лекарственного лечения опухолей МНИОИ им. П.А. Герцена – филиала ФГБУ «НМИЦ радиологии» Минздрава России.
20. **Геворков Артем Рубенович**, к.м.н., старший научный сотрудник, врач-радиотерапевт отделения лучевой терапии с модификацией МНИОИ им. П.А. Герцена – филиала ФГБУ «НМИЦ радиологии» Минздрава России, член Общероссийской общественной организации «Российское общество специалистов по опухолям головы и шеи».

21. **Жаров Андрей Александрович**, патологоанатом ФГБУ «НМИЦ онкологии им. Н.Н. Блохина» Минздрава России.
22. **Снеговой Антон Владимирович**, д.м.н., заведующий отделением амбулаторной химиотерапии (дневной стационар) ФГБУ «НМИЦ онкологии им. Н.Н. Блохина» Минздрава России, член Общероссийской общественной организации «Российское общество специалистов по опухолям головы и шеи».
23. **Обухова Ольга Аркадьевна**, к.м.н., старший научный сотрудник ФГБУ «НМИЦ онкологии им. Н.Н. Блохина» Минздрава России, член Общероссийской общественной организации «Российское общество специалистов по опухолям головы и шеи».
24. **Оджарова Акгуль Атаевна**, к.м.н., ведущий научный сотрудник отделения позитронно-эмиссионной томографии ФГБУ «НМИЦ онкологии им. Н.Н. Блохина» Минздрава России, член Общероссийской общественной организации «Российское общество специалистов по опухолям головы и шеи».
25. **Нариманов Мехти Нариманович**, д.м.н., химиотерапевт, член Общероссийской общественной организации «Российское общество специалистов по опухолям головы и шеи».
26. **Раджабова Замира Ахмедовна**, к.м.н., заведующая хирургическим отделением опухолей головы и шеи ФГБУ «НМИЦ онкологии им. Н.Н. Петрова» Минздрава России, член Общероссийской общественной организации «Российское общество специалистов по опухолям головы и шеи».
27. **Малихова Ольга Александровна**, д.м.н., профессор, заведующая отделением эндоскопии ФГБУ «НМИЦ онкологии им. Н.Н. Блохина» Минздрава России.
28. **Севрюков Феликс Евгеньевич**, к.м.н., заведующий отдела лучевого и хирургического лечения заболеваний головы и шеи МРНЦ им. А.Ф. Цыба – филиала ФГБУ «НМИЦ радиологии» Минздрава России.
29. **Дайхес Николай Аркадьевич**, член-корр. РАН, д.м.н., профессор, директор ФГБУ «Научно-клинический центр оториноларингологии» ФМБА России.
30. **Виноградов Вячеслав Вячеславович**, д.м.н., профессор, руководитель научно-клинического отдела лор-онкологии ФГБУ «Научно-клинический центр оториноларингологии» ФМБА России.
31. **Гулидов Игорь Александрович**, заведующий отделом лучевой терапии МРНЦ им. А.Ф. Цыба- филиал ФГБУ «НМИЦ радиологии» Минздрава России
32. **Феденко Александр Александрович**, заведующий Отдела лекарственного лечения опухолей МНИОИ им. П.А. Герцена-филиал ФГБУ «НМИЦ радиологии» Минздрава России
33. **Кутукова Светлана Игоревна**, к.м.н., доцент кафедры стоматологии и челюстно-лицевой хирургии ГБОУ ВО «Первый Санкт-Петербургский государственный медицинский университет имени академика И.П. Павлова» Министерства здравоохранения Российской Федерации, врач-онколог отделения № 11 (химиотерапевтическое) СПб ГБУЗ «Городской клинический онкологический диспансер», член Общероссийской общественной организации «Российское общество специалистов по опухолям головы и шеи».
34. **Фалалеева Наталья Александровна**, Заведующий отделом лекарственного лечения злокачественных новообразований МРНЦ им. А.Ф. Цыба- филиал ФГБУ «НМИЦ радиологии» Минздрава России
35. **Филоненко Елена Вячеславовна**, заведующий Центра лазерной и фотодинамической диагностики и терапии опухолей МНИОИ им. П.А. Герцена-филиал ФГБУ «НМИЦ радиологии» Минздрава России
36. **Невольских Алексей Алексеевич**, д.м.н., заместитель директора по лечебной работе МРНЦ им. А.Ф. Цыба – филиала ФГБУ «НМИЦ радиологии» Минздрава России.
37. **Иванов Сергей Анатольевич**, профессор РАН, д.м.н., директор МРНЦ им. А.Ф. Цыба – филиала ФГБУ «НМИЦ радиологии» Минздрава России.
38. **Хайлова Жанна Владимировна**, к.м.н., заместитель директора по организационно-методической работе МРНЦ им. А.Ф. Цыба – филиала ФГБУ «НМИЦ радиологии» Минздрава России.
39. **Геворкян Тигран Гагикович**, заместитель директора НИИ КЭР ФГБУ «НМИЦ онкологии им. Н.Н. Блохина» Минздрава России.
40. **Бутенко Алексей Владимирович**, д.м.н., профессор, главный врач НИИ клинической онкологии ФГБУ «НМИЦ онкологии им. Н.Н. Блохина» Минздрава России, член Общероссийской общественной организации «Российское общество специалистов по опухолям головы и шеи».

**Конфликта интересов нет.**

# Приложение А2. Методология разработки клинических рекомендаций

## Целевая аудитория данных клинических рекомендаций:

- врачи-онкологи;
- врачи-хирурги;
- врачи-радиологи;
- врачи-генетики;
- студенты медицинских вузов, ординаторы и аспиранты.

**Методы, использованные для сбора/селекции доказательств:** поиск в электронных базах данных; анализ современных научных разработок по проблеме рака ротоглотки в России и за рубежом; обобщение практического опыта российских и зарубежных специалистов.

**Таблица 2.** Шкала оценки уровней достоверности доказательств (УДД) для методов диагностики (диагностических вмешательств)

УДД	Расшифровка
1	Систематические обзоры исследований с контролем референсным методом или систематический обзор рандомизированных клинических исследований с применением мета-анализа
2	Отдельные исследования с контролем референсным методом или отдельные рандомизированные клинические исследования и систематические обзоры исследований любого дизайна, за исключением рандомизированных клинических исследований, с применением мета-анализа
3	Исследования без последовательного контроля референсным методом или исследования с референсным методом, не являющимся независимым от исследуемого метода или нерандомизированные сравнительные исследования, в том числе когортные исследования
4	Несравнительные исследования, описание клинического случая
5	Имеется лишь обоснование механизма действия или мнение экспертов

**Таблица 3.** Шкала оценки уровней достоверности доказательств (УДД) для методов профилактики, лечения и реабилитации (профилактических, лечебных, реабилитационных вмешательств)

УДД	Расшифровка
1	Систематический обзор рандомизированных клинических исследований с применением мета-анализа
2	Отдельные рандомизированные клинические исследования и систематические обзоры исследований любого дизайна, за исключением рандомизированных клинических исследований, с применением мета-анализа
3	Нерандомизированные сравнительные исследования, в том числе когортные исследования
4	Несравнительные исследования, описание клинического случая или серии случаев, исследования «случай–контроль»
5	Имеется лишь обоснование механизма действия вмешательства (доклинические исследования) или мнение экспертов

**Таблица 4.** Шкала оценки уровней убедительности рекомендаций (УУР) для методов профилактики, диагностики, лечения и реабилитации (профилактических, диагностических, лечебных, реабилитационных вмешательств)

УУР	Расшифровка
A	Сильная рекомендация (все рассматриваемые критерии эффективности (исходы) являются важными, все исследования имеют высокое или удовлетворительное методологическое качество, их выводы по интересующим исходам являются согласованными)
B	Условная рекомендация (не все рассматриваемые критерии эффективности (исходы) являются важными, не все исследования имеют высокое или удовлетворительное методологическое качество и/или их выводы по интересующим исходам не являются согласованными)
C	Слабая рекомендация (отсутствие доказательств надлежащего качества (все рассматриваемые критерии эффективности (исходы) являются неважными, все исследования имеют низкое методологическое качество и их выводы по интересующим исходам не являются согласованными)

## Порядок обновления клинических рекомендаций

Механизм обновления клинических рекомендаций предусматривает их систематическую актуализацию не реже чем 1 раз в 3 года, а также при появлении новых данных с позиции доказательной медицины по вопросам диагностики, лечения, профилактики и реабилитации конкретных заболеваний, наличии обоснованных дополнений/замечаний к ранее утвержденным Клиническим рекомендациям, но не чаще 1 раза в 6 мес.

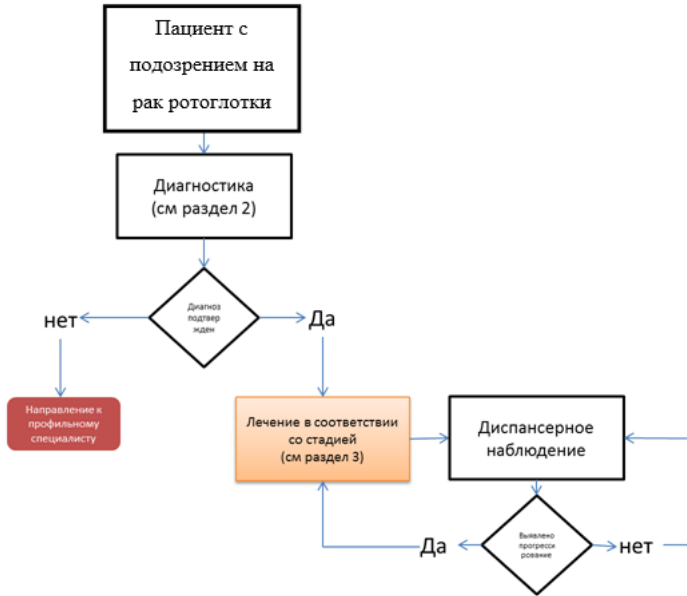


## **Приложение А3. Связанные документы**

Справочные материалы не предусмотрены.

# Приложение Б. Алгоритмы ведения пациента

Схема 1. Блок-схема диагностики и лечения больного раком ротоглотки



# Приложение В. Информация для пациентов

## Рекомендации по наблюдению после завершения лечения

Наблюдение после завершения лечения имеет важное значение для поддержания здоровья пациента. Обычно в 1-й год наблюдаться у врача-онколога рекомендуется с частотой каждые 1–3 мес, во 2-й год – 2–6 мес, на сроке 3–5 лет – 1 раз в 4–8 мес. После 5 лет с момента операции визиты проводятся ежегодно или при появлении жалоб. Тем не менее частота визитов к врачу может быть увеличена в зависимости от характеристик заболевания и ассоциированных рисков и оговаривается индивидуально в каждом конкретном случае. При появлении жалоб, а также возобновлении симптомов, отмечавшихся до лечения, необходимо незамедлительно обратиться к врачу, не дожидаясь очередного срока запланированного визита.

Целью визитов является контроль не только онкологического заболевания, но и побочных эффектов, в том числе отсроченных (например, гипотиреоз после проведенной ЛТ на область шеи, снижения нутритивного статуса, оценка речевой и глотательной функции и т.д.).

Рекомендации относительно образа жизни и питания должны быть индивидуализированы с учетом объема проведенного лечения, рисков и выраженности осложнений, особенностей пациента.

## Преимущества отказа от табакокурения и потребления алкоголя:

- более высокие показатели выживаемости;
- большая эффективность лечения;
- меньшее количество и выраженность побочных эффектов противоопухолевого лечения (сердечно-легочные осложнения, утомляемость, снижение массы тела, мукозиты, потеря вкуса);
- ускоренное восстановление общего состояния после лечения;
- ниже риск рецидива;
- меньший риск вторых опухолей;
- меньший риск инфекций;
- выше качество жизни.

Рекомендуется при осложнениях ХТ – связаться с врачом-онкологом (специалистом по химиотерапии).

### 1. При повышении температуры тела до 38 °С и выше:

- начать прием антибиотиков: по назначению врача-онколога (специалиста по химиотерапии).

### 2. При стоматите:

- диета – механическое, термическое щажение;
- частое полоскание рта (каждый час) – ромашка, кора дуба, шалфей, смазывать рот облепиховым (персиковым) маслом;
- обрабатывать полость рта по назначению врача-онколога (специалиста по химиотерапии).

### 3. При диарее:

- диета – исключить жирное, острое, копченое, сладкое, молочное, клетчатку. Можно нежирное мясо, мучное, кисломолочное, рисовый отвар. Обильное питье;
- принимать препараты по назначению врача-онколога (специалиста по химиотерапии).

### 4. При тошноте:

- принимать препараты по назначению врача-онколога (специалиста по химиотерапии).

# Приложение Г.

## Приложение Г1. Шкала оценки тяжести состояния пациента по версии ВОЗ/ECOG

Название на русском языке: Шкала оценки тяжести состояния пациента по версии ВОЗ/ECOG

Оригинальное название: The Eastern Cooperative Oncology Group/World Health Organization Performance Status (ECOG/WHO PS)

Источник (официальный сайт разработчиков, публикация с валидацией): <https://ecog-acrin.org/resources/ecog-performance-status>

Oken MM, Creech RH, Tormey DC, Horton J, Davis TE, McFadden ET, Carbone PP: **Toxicity and response criteria of the Eastern Cooperative Oncology Group.** Am J Clin Oncol 1982, 5(6):649-655

Тип: шкала оценки

Назначение: описать уровень функционирования пациента с точки зрения его способности заботиться о себе, повседневной активности и физических способностях (ходьба, работа и т. д.).

Содержание:

Балл	Описание
0	Пациент полностью активен, способен выполнять все, как и до заболевания (90–100 % по шкале Карновского)
1	Пациент не способен выполнять тяжелую, но может выполнять легкую или сидячую работу (например, легкую домашнюю или канцелярскую работу, 70–80 % по шкале Карновского)
2	Пациент лечится амбулаторно, способен к самообслуживанию, но не может выполнять работу. Более 50 % времени бодрствования проводит активно – в вертикальном положении (50–60 % по шкале Карновского)
3	Пациент способен лишь к ограниченному самообслуживанию, проводит в кресле или постели более 50 % времени бодрствования (30–40 % по шкале Карновского)
4	Инвалид, совершенно не способен к самообслуживанию, прикован к креслу или постели (10–20 % по шкале Карновского)
5	Смерть

Ключ (интерпретация): приведен в самой шкале

Приложение Г2. Вопросник при первичном обращении пациента к врачу первичной лечебной сети в рамках онконастороженности

Название на русском языке: Вопросник при первичном обращении пациента к врачу первичной лечебной сети в рамках онконастороженности

Оригинальное название (если есть): нет

Источник (официальный сайт разработчиков, публикация с валидацией): <https://oncology-association.ru/>

Тип (подчеркнуть): вопросник

Назначение: оценка вероятности наличия злокачественных новообразований у пациента

Оценочный инструмент, содержание:

**Вопросник при первичном обращении пациента к врачу первичной лечебной сети в рамках онконастороженности**

**(выбрать правильные ответы, нужное подчеркнуть, при необходимости вписать)**

Дата заполнения:

Ф.И.О.:

**1. У Вас есть профессиональная вредность на работе?**

1. Нет

2. Есть

**2. Сколько лет Вы работаете/работали с профессиональной вредностью?**

- |                  |                 |
|------------------|-----------------|
| 1. До 1 года     | 4. 6–10 лет     |
| 2. До 3 лет      | 5. Более 10 лет |
| 3. От 3 до 5 лет | 6. Более 15 лет |

**3. Ваши близкие родственники болели или болеют онкологическими заболеваниями лор-органов?**

1. Нет
2. Болел или болеет
3. Не знаю

**4. Вы курите (или курили)?**

- |                            |                              |
|----------------------------|------------------------------|
| 1. Нет                     | 4. Стаж курения менее 10 лет |
| 2. Да                      | 5. Стаж курения 10–15 лет    |
| 3. Более 20 сигарет в день | 6. Стаж курения более 20 лет |

**5. Вы заметили снижение своей массы тела за последний период времени?**

- |            |                          |
|------------|--------------------------|
| 1. Нет     | 3. Да, более чем на 5 кг |
| 2. Не знаю | 4. Да, я соблюдал диету  |

**6. Вас беспокоят повышенная слабость и утомляемость, неадекватная нагрузкам?**

1. Нет
2. Более 1 мес
3. Более 6 мес

**7. Вас беспокоит повышенная общая потливость, возможно усиливающаяся в ночное время?**

1. Нет
2. Да, появилась в течение последних 6–12 мес
3. Беспокоила всегда

**8. У Вас отмечается бледность или изменение цвета кожных покровов?**

1. Нет
2. Да
3. Не знаю

**9. Вы отмечали в последнее время появление увеличенных лимфатических узлов или других припухлостей на шее?**

1. Нет
2. Да, безболезненные
3. Да, болезненные

**10. У Вас есть на коже лица, головы и шеи новообразования или длительно незаживающие язвы?**

1. Нет
2. Да
3. Если да, что именно? (впишите свои варианты)

**11. Вы заметили в последняя время деформацию лица за счет появившихся образований или припухлостей (изменение формы носа, глаз и т.д.)?**

1. Нет
2. Да

3. Если да, что именно? (впишите свои варианты)

**12. Вас беспокоит длительный кашель или покашливания?**

- |        |                     |
|--------|---------------------|
| 1. Нет | 3. С мокротой       |
| 2. Да  | 4. С примесью крови |

**13. Вас беспокоит охриплость?**

- |                 |  |
|-----------------|--|
| 1. Нет          | 3. В течение последнего месяца постоянно |
| 2. Периодически | 4. Да, не обследовался и не лечился      |
|                 | 5. Да, проведенное лечение без эффекта   |

**14. Вас беспокоит затруднение дыхания через естественные дыхательные пути?**

- |           |   |
|-----------|---|
| 1. Нет    | 4. Затруднение дыхание отмечается в покое |
| 2. Иногда | 5. При незначительной физической нагрузке |
| 3. Часто  | 6. При значительной физической нагрузке   |

**15. Вас беспокоит «ощущение кома или инородного тела» в горле?**

1. Нет
2. Иногда
3. Часто или постоянно

**16. Вас беспокоят неприятный привкус во рту и/или запах изо рта?**

1. Нет
2. Иногда
3. Часто или постоянно

**17. Вас беспокоят нарушения глотания пищи?**

- |                            |  |
|----------------------------|--|
| 1. Нет                     | 4. Акт глотания болезненный                              |
| 2. Да, только жидкой пищи  | 5. Во время приема пищи появляется поперхивание и кашель |
| 3. Да, только твердой пищи | 6. В течение последнего месяца                           |
|                            | 7. Более 3 мес   |

**18. Вас беспокоит затруднение носового дыхания?**

- |                      |  |
|----------------------|--|
| 1. Нет               | 4. Затруднение носового дыхание с обеих сторон |
| 2. Редко             | 5. Затруднение носового дыхание справа/слева   |
| 3. Часто (постоянно) | 6. Носовое дыхание отсутствует с обеих сторон  |
|                      | 7. Носовое дыхание отсутствует справа/слева    |

**19. Оцените свое обоняние?**

- |                |                   |
|----------------|-------------------|
| 1. В норме     | 4. С обеих сторон |
| 2. Снижено     | 5. Справа/слева   |
| 3. Отсутствует |                   |

**20. Вас беспокоят выделения из носа и/или стекание слизи по задней стенке глотки?**

- |          |                                 |
|----------|---------------------------------|
| 1. Нет   | 4. Слизистые или прозрачные     |
| 2. Редко | 5. Гнойные с неприятным запахом |

3. Часто (постоянно)

6. Кровянистые

**21. Ощущаете ли Вы дискомфорт или болезненность лица в проекции придаточных пазух носа?**

1. Нет

2. Редко

3. Часто (постоянно)

**22. Появилось ли в последнее время в полости носа или в горле какое-либо новообразование?**

1. Нет

3. Безболезненное

2. Да

4. Болезненное

5. Кровоточащее

Ключ (интерпретация): Утвердительные ответы на вопросы с 1-ого по 8-ой, при наличии симптоматики, описанной в вопросах с 9 по 23, позволяют заподозрить опухолевое заболевание; при этом требуется детальное обследование пациента профильными специалистами.